

## آدنوکارسینومای متاستاتیک در یک گله مرغ تخم‌گذار (گزارش موردی)

سعید سیفی<sup>۱\*</sup>، علی افضلی لاریجانی<sup>۲</sup>

۱- دانشیار گروه علوم درمانگاهی، دانشکده دامپزشکی، دانشگاه تخصصی فناوری‌های نوین آمل، آمل، ایران.

۲- دانشجوی دکتری تخصصی پاتولوژی دامپزشکی، دانشکده دامپزشکی، دانشگاه فردوسی، مشهد، ایران.

\*نویسنده مسئول مکاتبات: s.seifi@ausmt.ac.ir

(دریافت مقاله: ۹۸/۴/۲ پذیرش نهایی: ۹۸/۱۱/۲۰)

## چکیده

بروز تومورهای خودبه‌خودی در تخمدان و با شیوع کمتری نسبت به آن در مجرای تخم‌بر مرغان، متداول است. لیومیوما و آدنوکارسینوما متداول‌ترین تومورهای دستگاه تولیدمثلی مرغان تخم‌گذار می‌باشند. گزارش حاضر در خصوص رخداد آدنوکارسینومای متاستاتیک در یک گله مرغ تخم‌گذار با سن ۸۰ هفته در سیکل دوم تخم‌گذاری در تابستان سال ۱۳۹۷ و در استان مازندران می‌باشد. ۸ قطعه مرغ تخم‌گذار تلف‌شده مربوط به گله مذکور، به بخش بیماری‌های طیور دانشکده دامپزشکی دانشگاه تخصصی فناوری‌های نوین آمل ارجاع داده شدند. در کالبدگشایی، در مزانتر و سطح سروزی روده ندول‌های متعدد سفید-خاکستری مشاهده شد. تخمدان حاوی ندول‌های سفید-خاکستری بود. همچنین در چند مورد آسیت شکمی دیده شد. نمونه‌گیری از بافت‌های درگیر به‌عمل آمد و جهت پایدارسازی در فرمالین بافر ۱۰ درصد قرار گرفت. در مطالعه میکروسکوپی، سلول‌های نئوپلاستیک مکعبی شکل در لایه‌های سروزی روده قرار داشتند. سلول‌ها دارای اندازه‌های مختلف، لبه‌های نامنظم، سیتوپلاسم گرانولی اتوزینوفیلی، هسته‌های گرد، هستک‌های ناهموار و دانه‌های کروماتین بودند. در روده سلول‌های نئوپلاستیک با ساختاری شبیه به تومور تخمدان مشاهده شد.

کلیدواژه‌ها: مرغ تخم‌گذار، تخمدان، روده، آدنوکارسینوما، متاستاز.

## مقدمه

نئوپلاسم دستگاه تناسلی در پرندگان مسن، به‌خصوص بعد از دوره طولانی تخم‌گذاری شایع می‌باشد (Reece, 1996). گزارش‌هایی از درگیری کبک، اردک، بوقلمون و سایر پرندگان به این تومورها وجود دارد. این تومورها می‌توانند باعث فتق، گیرکردن تخم‌مرغ و آسیت در پرند شوند. مهم‌ترین نوع این تومورها، آدنوکارسینوما می‌باشد که می‌تواند تخمدان و اویدوکت را درگیر کند و همچنین به سایر قسمت‌ها از جمله: روده، پانکراس، سروز و مزانتر متاستاز دهد (Ritchie et al., 1994). تومورهای پرندگان تجاری، عمدتاً به علت عفونت با هرپس ویروس‌ها و رتروویروس‌ها و نیز ابتلا به بیماری ویروسی لوكوز حاصل می‌شود، لذا بیشتر مطالعات در خصوص تومورهای پرندگان روی عوامل ویروسی متمرکز شده است که به احتمال زیاد به دلیل اهمیت اقتصادی موضوع و همچنین جهت استفاده به عنوان یک مدل برای مطالعات سرطان در انسان، این تحقیقات در حال انجام می‌باشد (Kumar et al., 2004). اما آدنوکارسینوما در پرندگان جزو دسته‌ای از تومورها است که عامل ناشناخته دارد. سرطان اپی‌تلیوم تخمدان پنجمین علت مرگ و میر ناشی از سرطان و کشنده‌ترین سرطان دستگاه تولیدمثلی در زنان می‌باشد. گزارش شده است که ماکیان اهلی مناسب‌ترین مدل حیوانی برای مطالعه سرطان تخمدان زنان می‌باشند. مرغ‌ها تقریباً روزانه تخم‌گذاری می‌کنند و معمولاً در طی ۲ سال، به تعداد ۴۵۰ مورد یا بیشتر تخم‌گذاری دارند. به نظر می‌رسد که این میزان بالای تخم‌گذاری مستمر، باعث افزایش میزان بروز سرطان تخمدان می‌شود که احتمالاً به دلیل

آسیب اکسیداتیو DNA سلول‌های اپیتلیال سطح تخمدان می‌باشد (Murdoch et al., 2005). گزارش شده که مشابه با انسان، کاهش تخم‌گذاری، ناشی از محدودیت کالری و یا با استفاده از داروهای ضد بارداری، همراه با کاهش سرطان تخمدان در مرغ بوده و فرضیه مذکور را تایید می‌کند (Carver et al., 2011).

## شرح درمانگاهی

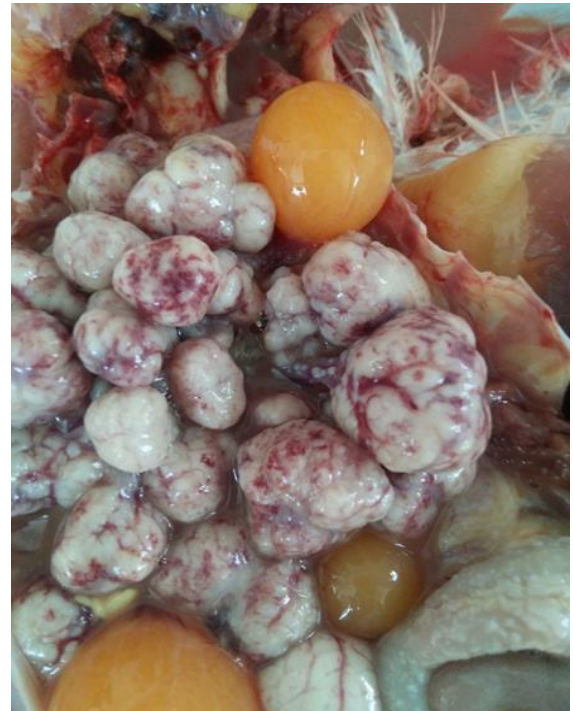در تابستان ۱۳۹۷ تعداد ۸ قطعه تلفات مربوط به یک گله مرغ تخم‌گذار تجاری نژاد های‌لین با سن ۸۰ هفته در سیکل دوم تخم‌گذاری به بخش بیماری‌های طیور دانشکده دامپزشکی دانشگاه تخصصی فناوری‌های نوین آمل ارجاع شد. تاریخچه اخذ شده مشخص کرد که ظرفیت گله ۶۵۰۰ قطعه بوده و مرغان در سیستم متداول قفس پرورش یافته و دارای برنامه نوری ۱۶ ساعت روشنایی و ۸ ساعت تاریکی بوده‌اند. همچنین میزان تولید تخم‌مرغ گله ۷۸ درصد بوده است.

پرندگان مورد مطالعه از لحاظ ظاهری مشکل خاصی نداشتند ولی در کالبدگشایی مشخص گردید ۶ قطعه از پرندگان مبتلا به آسیت بودند، به‌طوری‌که حدود ۵۰ میلی‌لیتر مایع کاهی‌رنگ در محوطه شکمی آن‌ها وجود داشت. همچنین ضایعاتی هم در تخمدان، اویدوکت و ژژنوم پرندگان مذکور مشاهده شد. ندول‌های سفید خاکستری رنگ در سراسر ژژنوم دیده می‌شد و در تخمدان نیز فولیکول‌ها کاملاً به شکل کیستیک درآمده و شواهد خونریزی در آن‌ها مشاهده می‌گردید. همچنین توده‌ها غیرهموزن بودند (شکل‌های ۱ و ۲).

در نهایت بر اساس مشاهدات مربوط به کالبدگشائی، نمونه‌گیری از بافت‌های درگیر به عمل آمده و در فرمالین بافره ۱۰ درصد قرار گرفت و جهت انجام بررسی‌های هیستوپاتولوژیکی به آزمایشگاه بخش پاتولوژی دانشکده دامپزشکی دانشگاه فردوسی مشهد ارسال شد.



شکل ۲- ندول‌های سفیدخاکستری در سطح سروز

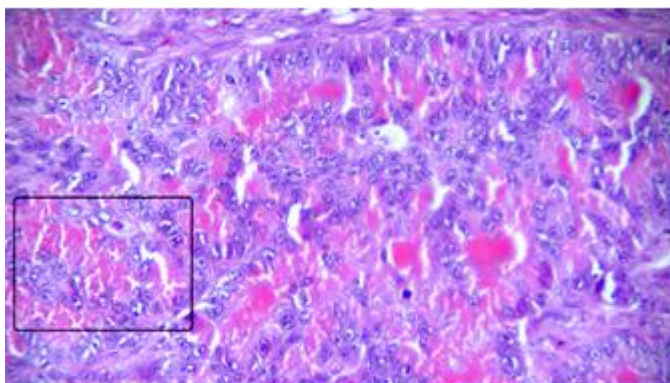


شکل ۱- توموری شدن فولیکول‌های تخمدان

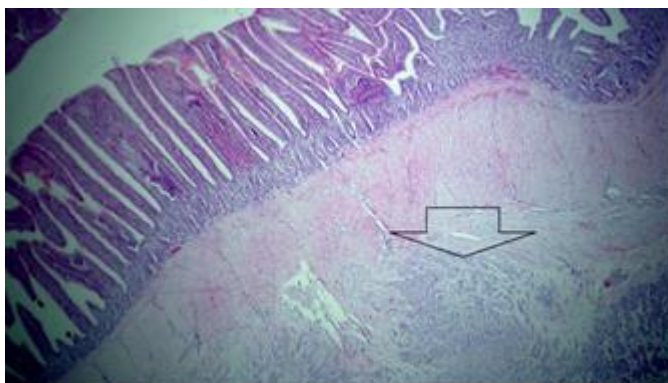
### یافته‌ها

قطبیت خود را از دست داده بودند. خونریزی و نکروز نیز در این ناحیه مشاهده شد (شکل ۳). از طرف دیگر در مقاطع تهیه‌شده از بافت روده پرندگان مذکور نیز سلول‌های توموری با همان مشخصات ذکرشده رویت شد که سلول‌های مذکور در ژژنوم، حاصل متاستاز از تخمدان یا اویدوکت بودند (شکل ۴).

در مشاهدات ریزبینی ناحیه اویدوکت پرندگان مورد مطالعه، سلول‌های مکعبی شکل توموری مشاهده شدند که دارای مرزهای نامنظم و سیتوپلاسم ائوزینوفیلیک بودند. همچنین هسته گرد تا چندشکلی در مرکز سلول‌های مذکور و هستک‌های نامنظم همراه با گرانول‌های کروماتین مشاهده شدند. سلول‌های توموری دارای پلئومورفیسم هم بوده و در بعضی از مقاطع



شکل ۳- گرانول‌های ائوزینوفیلی (داخل کادر) در سیتوپلاسم سلول‌های توموری ائیدوکت (رنگ‌آمیزی هماتوکسیلین-ائوزین، درشت‌نمایی ۴۰×).



شکل ۴- متاستاز سلول‌های توموری (پیکان) آدنوکارسینوما به بافت روده (رنگ‌آمیزی هماتوکسیلین-ائوزین، درشت‌نمایی ۱۰×).

## بحث و نتیجه‌گیری

سلول‌های اپیتلیال حساس به استروژن در ائیدوکت شده و سبب ایجاد و توسعه سلول‌های توموری شود (Anjum *et al.*, 1989). همچنین مشخص شده که سطوح بالای بتا-استرادیول درون‌زاد، به طور طبیعی باعث افزایش خطر ابتلا به تومور در ائیدوکت مرغ‌ها می‌شود (Reece, 2003).

نتایج گزارش حاضر کاملاً همسو با گزارش بوالا و همکاران در سال ۲۰۱۱ می‌باشد که آدنوکارسینومای رحمی متاستاز داده به حفره شکمی را در گله مرغ مادر گوشتی گزارش کردند (Bwala *et al.*, 2011). فدریکسون در سال ۱۹۸۷ میزان بروز تومورهای

علی‌رغم این‌که میزان بروز تومورهای دستگاه تناسلی در ماکیان بالا می‌باشد ولی اتیولوژی تومورهای مذکور ناشناخته است، هرچند رابطه نزدیکی بین میزان تخم‌گذاری و ابتلا به این تومورها وجود دارد (Alfonso *et al.*, 2005). در مطالعه حاضر، گله درگیر در سن ۸۰ هفتگی بوده و لذا دوره طولانی تخم‌گذاری می‌تواند از دلایل مهم درگیری با این نوع تومور باشد. در این ارتباط گزارش شده است که ترشح مداوم گنادوتروپین‌ها می‌تواند موجب تحریک بیش از حد

در سال‌های اخیر مطالعات متعددی بر روی تومورهای تخمدانی مرغ‌ها به عنوان مدل حیوانی مناسب جهت مطالعه سرطان دستگاه تولیدمثلی زنان و یافتن راهکارهایی برای کاهش بروز آن صورت گرفته است. گزارش شده است که مواردی از جمله استفاده از مدروکسی پروژسترون استات (Barnes et al., 2002)، استفاده از جیره‌های کم‌کالری برای مدت طولانی (Hakim et al., 2009)، استفاده از آسپرین ۰/۱ درصد (Urick et al., 2009) و استفاده از جیره حاوی کتان (Ansenberger et al., 2010) در کاهش موارد بروز آدنوکارسینومای تخمدان و اویدوکت در مرغ‌ها موثر است.

با توجه با این‌که بیماری‌های نئوپلاستیک بدون در نظر گرفتن عامل و یا محلی که مورد درگیری قرار می‌دهند، از لحاظ اقتصادی بسیار مهم می‌باشند، لذا گزارش این موارد اهمیت به‌سزایی دارد.

### سپاسگزاری

نویسندگان از معاونت پژوهشی دانشگاه تخصصی فناوری‌های نوین آمل به خاطر تامین هزینه اجرای این گزارش قدردانی می‌نمایند.

### تعارض منافع

نویسندگان اعلام می‌دارند که هیچ‌گونه تضاد منافی ندارند.

تخمدان و اویدوکت را ۳۲/۴ درصد بیان کرد (Fredrikson, 1987). مهجور و نیلی در سال ۲۰۰۶ پس از مطالعه ۱۰۴۱ قطعه مرغ تخم‌گذار، ۵۲ مورد (۴/۹۹ درصد) نئوپلاسم تخمدان و اویدوکت را گزارش دادند، طوری‌که آدنوکارسینوما بیشترین میزان را به خود اختصاص داده بود (Mahjoor and Nili, 2006). منشأ اولیه آدنوکارسینوما در اویدوکت در بیشتر موارد مگنوم می‌باشد و گهگاهی نیز تومور از شیپور فالوپ و رحم آغاز می‌شود. سرینیواسان و همکاران در سال ۲۰۱۴، در گزارشی بروز آدنوکارسینوم از قسمت اینفاندیبولوم را گزارش کردند (Srinivasan et al., 2014). ریس در سال ۱۹۹۶ در یک مطالعه ۱۰ ساله بر روی تومورهای پرندگان اهلی استرالیا، ۹۰ مورد آدنوکارسینوما را از مجموع ۲۲۸۱ پرنده مبتلا به نئوپلاسم گزارش کرد که در ۳۷ درصد آن‌ها متاستاز به ناحیه شکمی مشاهده شد (Reece, 1996). مور و سیوپس در سال ۲۰۰۴ در مطالعه‌ای بیان نمودند که دوره طولانی روشنایی می‌تواند در بروز و توسعه آدنوکارسینومای تخمدان نقش داشته باشد و از سوی دیگر استفاده از ملاتونین می‌تواند در درمان مفید واقع گردد (Moore and Siopes, 2004).

همچنین در تحقیق حاضر، آسیت در حفره شکمی پرندگان مشاهده شد. به‌نظر می‌رسد که تومور باعث انسداد جریان لنف شده و این‌گونه می‌تواند منجر به بروز آسیت شود.

## منابع

- Alfonso, M., Adochiles, L., Hendrickson, V.M., Carver, D.K., Rodriguez, G.C. and Barnes, H.J. (2005). Metastatic adenocarcinoma in the lungs of older laying hens. *Avian Diseases*, 49(3): 430-432.
- Anjum, A.D., Payne, L.N. and Appleby, E.C. (1989). Oestrogen and progesterone receptors and their relationship to histological grades of epithelial tumours of the magnum region of the oviduct of the domestic fowl. *Journal of Comparative Pathology*, 100(3): 275-286.
- Ansenberger, K., Richards, C., Zhuge, Y., Barua, A., Bahr, J.M., Luborsky, J.L., *et al.* (2010). Decreased severity of ovarian cancer and increased survival in hens fed a flaxseed-enriched diet for 1 year. *Gynecologic Oncology*, 117(2): 341-347.
- Barnes, M.N., Berry, W.D., Straughn, J.M., Kirby, T.O., Leath, C.A., Huh, W.K., *et al.* (2002). A pilot study of ovarian cancer chemoprevention using medroxyprogesterone acetate in an avian model of spontaneous ovarian carcinogenesis. *Gynecologic Oncology*, 87(1): 57-63.
- Bwalaa, D.G., Duncan, N.M. and Bisschop, S.P.R. (2011). Uterine adenocarcinoma with transcoelomic metastases in breeder hens (*Gallus domesticus*). *Journal of the South African Veterinary Association*, 82(1): 53-55.
- Carver D.K., Barnes H.J., Anderson K.E., Petite J.N., Whitaker R., Berchuck A. and Rodriguez G.C. (2011). Reduction of ovarian and oviductal cancers in calorie-restricted laying chickens. *Cancer prevention research*, 4(4): 562-567.
- Fredrikson, T.N. (1987). Ovarian tumors of the hen. *Environmental Health Perspectives*, 73(1): 35-51.
- Hakim, A.A., Barry, C.P., Barnes, H.J., Anderson, K.E., Petite, J., Whitaker, R., *et al.* (2009). Ovarian adenocarcinomas in the laying hen and women share similar alterations in p53, ras, and HER-2/neu. *Cancer Prevention Research*, 2(2): 114-121.
- Kumar, R., Nair, M.G., Lakkawar, A.W. and Varshney, K.C. (2004). Ovarian adenocarcinoma in a guinea fowl (*Numida meleagris*) - a case report. *Veterinarski Arhiv*, 74(3): 245-249.
- Mahjoor, A.A. and Nili, H. (2006). Studies on incidence and pathology of neoplasms of reproductive system of cull laying. *Archives of Razi Institute*, 61(3): 149-157.
- Moore, C.B. and Siopes, T.D. (2004). Spontaneous ovarian adenocarcinoma in the domestic turkey breeder hen (*Meleagris gallopavo*): Effects of photoperiod and melatonin. *Neuroendocrinology Letters*, 25(1-2): 94-101.
- Murdoch, W.J., Van Kirk, E.A. and Alexander, B.M. (2005). DNA damages in ovarian surface epithelial cells of ovulatory hens. *Experimental Biology and Medicine (Maywood)*, 230(6): 429-433.
- Reece, R.L. (1996). Some observations on naturally occurring neoplasms of domestic fowls in the state of Victoria, Australia (1977-87). *Avian Pathology*, 25(3): 407-447.
- Reece, R.L. (2003). Other tumors of unknown etiology. In: *Diseases of Poultry*. Saif, Y.M., Swayne, D.E. and Fadly, A.M. editors. 11th ed., Iowa State University Press, Ames, IA, pp: 547-548.
- Ritchie, B.W., Harrison, G.J. and Harrison, L.R. (1994). *Avian Medicine, principles and application*, Wingers Publishing Inc., pp: 758-774.
- Srinivasan, P., Balachandran, C., Pazhanivel, N., Gopalakrishna Murthy, T.R., Saravanan, S., Gowthaman, V., *et al.* (2014). Spontaneous occurrence of oviduct infundibular adenocarcinoma in a layer chicken. *Indian Journal of Veterinary Pathology*, 38(4): 286-288.
- Urick, M.E., Giles, J.R. and Johnson, P.A. (2009). Dietary aspirin decreases the stage of ovarian cancer in the hen. *Gynecologic Oncology*, 112(1): 166-170.