

[10.30495/JVCP.2020.670352](https://doi.org/10.30495/JVCP.2020.670352)

"مقاله پژوهشی"

بررسی اثر عصاره اتانولی شنبلیله (*Trigonella foenum-graceum* L.) بر مسمومیت کبدی القاء شده توسط تتراکلرید کربن در موش صحرایی

فاطمه شیرین آبادی فراهانی^۱، اکرم عیدی^{۲*}، پژمان مرتضوی^۳، علی حائری روحانی^۴

۱- کارشناس ارشد فیزیولوژی جانوری، گروه زیست‌شناسی، دانشکده علوم پایه، واحد علوم و تحقیقات، دانشگاه آزاد اسلامی، تهران، ایران.

۲- استاد گروه زیست‌شناسی، دانشکده علوم پایه، واحد علوم و تحقیقات، دانشگاه آزاد اسلامی، تهران، ایران.

۳- دانشیار گروه پاتولوژی، دانشکده دامپزشکی، واحد علوم و تحقیقات، دانشگاه آزاد اسلامی، تهران، ایران.

۴- استاد گروه زیست‌شناسی، دانشکده علوم پایه، واحد علوم و تحقیقات، دانشگاه آزاد اسلامی، تهران، ایران.

* نویسنده مسئول مکاتبات: ehidi@srbiau.ac.ir

(دریافت مقاله: ۹۶/۷/۹ پذیرش نهایی: ۹۸/۷/۲۸)

چکیده

گیاه شنبلیله از نظر ویژگی‌های گیاه‌شناسی و خصوصیات دارویی در طب سنتی همواره مورد توجه بوده است. هدف از این مطالعه، ارزیابی تعیین اثرات محافظتی عصاره دانه شنبلیله در برابر آسیب کبدی ایجاد شده توسط تتراکلرید کربن در موش صحرایی بود. ۴۸ سر موش صحرایی نر نژاد ویستار، به طور تصادفی در ۸ گروه تقسیم شدند. گروه کنترل سالم بدون هیچ‌گونه تیمار در طول آزمایش قرار داشتند. گروه کنترل آسیب کبدی، تتراکلرید کربن ۵۰ درصد (۱ mg/kg) را دوبار در هفته در ۱۰ نوبت به صورت تزریق درون صفاقی دریافت کرد. سه گروه تجربی سالم عصاره شنبلیله را با دوزهای ۵۰، ۱۰۰ و ۲۰۰ میلی‌گرم بر کیلوگرم وزن بدن به صورت گاوآژ دریافت کردند. سه گروه تجربی آسیب کبدی هم با تتراکلرید کربن مسموم شده و همچنین عصاره شنبلیله را در سه دوز ذکر شده به صورت گاوآژ دریافت کردند. در پایان دوره آزمایش در روز ۳۴، حیوانات آسان‌کشی شده و نمونه خون از قلب آن‌ها جمع‌آوری گردید. سطح سرمی آنزیم‌های آلانین آمینوترانسفراز، آسپاراتات آمینوترانسفراز، آلکالین فسفاتاز و گاماگلوتامیل ترانسفراز مورد سنجش قرار گرفت. آنزیم‌های شاخص کبدی به طور معنی‌دار در گروه کنترل آسیب کبدی نسبت به گروه کنترل سالم افزایش یافت و تیمار عصاره شنبلیله در یک روند وابسته به دوز باعث کاهش معنی‌دار آنزیم‌های شاخص‌های کبدی در گروه‌های آسیب کبدی گردید. نتایج نشان داد که عصاره گیاه شنبلیله دارای اثر حفاظتی در برابر مسمومیت کبدی ناشی از تتراکلرید کربن در کبد موش صحرایی می‌باشد و از پتانسیل کاربرد شنبلیله به عنوان ماده‌ای درمانی برای بیماران با آسیب کبدی حمایت می‌کند.

کلیدواژه‌ها: تتراکلرید کربن، کبد، سمیت زدایی، شنبلیله، موش صحرایی.

مقدمه

تراکلرید کربن از سموم کبدی کلاسیک بوده و توسط متابولیت‌های وابسته به شکسته شدن در سیتوکروم P₄₅₀، باعث ایجاد آسیب سلولی در کبد می‌شود. در این مسیر، اولین گام شکل‌گیری رادیکال تری‌کلرومتیل دوباره فعال می‌باشد که باعث پراکسیداسیون لیپیدهای کبد شده و غشای سلول‌های کبدی را از بین می‌برد. این وضعیت باعث فعال شدن سلول‌های کوپفر کبد و سلول‌های ستاره‌ای می‌شود که آن‌ها نیز به نوبه خود پس از فعال شدن با آزادسازی سیتوکاین‌ها و رادیکال‌های اکسیژن و فعال کردن گرانولوسیت‌های نوتروفیلی آسیب را ادامه می‌دهند. این نوع آسیب کبدی با نکروز مرکز لوبولی سلول‌های کبدی همراه است (Palmes and Spiegel, 2004).

گیاهان دارویی در طول تاریخ همواره قرابت خاصی با انسان داشته به طوری که ایرانیان از دیرباز و حتی پیش از دیگران در زمینه شناخت گیاهان دارویی و کاربرد درمانی آن‌ها از دانش پیشرفته‌ای برخوردار بوده‌اند. یکی از گیاهان دارویی که در طب سنتی ملل مختلف سابقه مصرف دیرینه داشته و خواص درمانی چشمگیری برای آن ذکر شده، گیاه شنبلیله (*Trigonella foenum-graceum* L.) می‌باشد. نام این گیاه از کلمات یونانی Trigonou، به معنای مثلث، به دلیل مثلثی بودن شکل برگچه‌ها و *foenum-graecum* به معنای Greek hay یا علف یونانی به دلیل کاربردهای فراوان آن در یونان باستان، گرفته شده است (Dini, 2006). مواد تشکیل‌دهنده اصلی دانه این

گیاه، شامل ساپونین‌ها، آلکالوئیدها و فیبرهای موسیلاژی (به میزان ۵۰ درصد) می‌باشند (Varshney and Sharma, 1996). طی تحقیقی در مورد دانه‌های شنبلیله، مشخص شده که این دانه‌ها شامل مقادیر فراوانی سدیم، پتاسیم، آهن، کلسیم، فسفر، منگنز، روی و مس هستند و از نظر لوسین، والین، لیزین و فنیل آلانین نیز غنی می‌باشند (Srinivasan, 2006). بذر و قسمت‌های هوایی گیاه شنبلیله قرن‌ها به عنوان منبع ارزشمندی از پروتئین در تغذیه انسان و دام، همچنین در طب سنتی نیز تقریباً به همان قدمت، برای درمان کورک، دیابت و سل مورد مصرف بوده است. این گیاه دارای اثرات ضد درد، ضد آترواسکلروز (atherosclerosis)، ضد التهاب، ضد نفخ، ضد اسپاسم، ضد سرطان، پایین‌آورنده قند خون، افزایش‌دهنده میل جنسی، قابض، مقوی قلب، ملین، خلط‌آور، کاهش‌دهنده کلسترول و تری‌گلیسرید و کاهش‌دهنده پرفشاری خون می‌باشد. جلوگیری از رشد سلول در سرطان‌های پستان، لوزالمعده و پروستات در مورد این گیاه گزارش شده است (Roghani et al., 2000; Neveen et al., 2007; Shabbeer et al., 2009).

در اثر آسیب کبد با سموم مختلف مانند تراکلرید کربن رادیکال‌های آزاد فعال اکسیژن تولید می‌شوند که سبب آسیب کبد و القاء آپوپتوز در سلول‌ها می‌شوند. بیماری‌های التهابی درگیرکننده سلول‌های کبدی هم منجر به افزایش سطح سرمی آنزیم‌های آلانین آمینوترانسفراز (alanine amino transferase; ALT) و آسپاراتات آمینوترانسفراز (aspartate amino transferase; AST) می‌شوند (Khaki et al., 2009).

مواد و روش‌ها

- آماده‌سازی عصاره: دانه شنبلیله بعد از خریداری و شستشو، خشک گردیده و با استفاده از آسیاب مکانیکی (IKA، آلمان) به پودر تبدیل شد. عصاره اتانولی گیاه، با استفاده از دستگاه سوکسله و اتانول ۸۰ درصد (Merck، آلمان)، استخراج گردید و توسط دستگاه روتاری (IKA، آلمان) خشک گردید (Eidi et al., 2015).

- حیوانات مورد استفاده: در این مطالعه تجربی از تعداد ۴۸ سر موش صحرایی نر نژاد ویستار با وزن تقریبی ۲۰۰-۱۸۰ گرم و سن ۳-۲/۵ ماهه استفاده شد. موش‌ها از موسسه پاستور واقع در کرج خریداری شده و در محل نگه‌داری حیوانات دانشگاه آزاد اسلامی واحد علوم و تحقیقات در درجه حرارت محیط ۲۲-۲۰ درجه سلسیوس در طول شبانه‌روز و در دوره نوری ۱۲ ساعت تاریکی و ۱۲ ساعت روشنایی قرار داده شدند.

- آماده‌سازی و تیمار حیوانات: ۴۸ سر موش صحرایی مورد آزمایش، بعد از یک هفته سازش با محیط نگه‌داری، به طور تصادفی به ۸ گروه مجزا (هر گروه شامل ۶ سر موش که در یک قفس نگه‌داری می‌شدند) به شرح زیر تقسیم شدند:

- گروه ۱: حیوانات این گروه (کنترل منفی) بدون هیچ‌گونه تیمار در طول آزمایش قرار داشتند.
- گروه ۲: حیوانات این گروه تراکلریدکربن (Merck, Germany) ۵۰ درصد (تراکلرید کربن با نسبت ۱:۱ با روغن آفتاب‌گردان (لادن طلایی، شرکت صنعتی بهشهر، ایران) با دوز ۱ میلی‌گرم بر کیلوگرم وزن بدن را دو بار در هفته، طی ۳۴ روز، به‌صورت تزریق درون صفاقی دریافت کردند. این گروه در کل ۱۰ مرحله تزریق داشتند (Suzek et al., 2016).

زمانی که کبد دچار اختلال می‌شود، آسیب در نفوذپذیری غشای سلول‌های کبدی منجر به آزاد شدن این آنزیم‌ها به داخل خون شده و در نتیجه سطح این آنزیم‌ها در سرم بالا می‌رود (Rosenkranz, 2009). یاجی و همکاران در سال ۲۰۱۰ در مطالعه‌ای نشان دادند که با تجویز تراکلریدکربن به موش‌های صحرایی میزان آنزیم‌های ALT و AST در پلاسمای خون افزایش یافته و متعاقب آن نکروز و تجمع چربی در سلول‌های کبدی ایجاد می‌گردد (Yachi et al., 2010). شریستا و همکاران در سال ۲۰۱۶ به بررسی نقش بالقوه گلوتامین در فیروز کبد ناشی از تراکلریدکربن پرداختند. نتایج بررسی نامبردگان نشان داد که گلوتامین مانع از فیروز کبد ناشی از ترکیب مذکور می‌شود که این امر را با سرکوب فاکتور رشد تغییر شکل دهنده بتا (transforming growth factor, TGF- β) ناشی از پیشرفت تبدیل اپی‌تلیال به مزانشیم (epithelial-to-mesenchymal transition, EMT) و القاء آپوپتوزیس ایجاد می‌کند (Shrestha et al., 2016). آرافا و همکاران در سال ۲۰۱۴ گزارش کردند که دانه شنبلیله در سیستم دفاع آنتی‌اکسیدانی کبد و بیضه، باعث کاهش سطح ایتروکین ۴ و اکسید نیتریک، کاهش فعالیت سرمی آنزیم‌های کبدی و پراکسیداسیون چربی در بافت کبد و بیضه مسموم شده توسط عنصر کادمیوم می‌گردد (Arafa et al., 2014).

با توجه به بررسی منابع، مطالعه حاضر با هدف بررسی تأثیر عصاره اتانولی شنبلیله بر مسمومیت کبدی القاء شده توسط تراکلریدکربن در موش صحرایی نر نژاد ویستار انجام گرفت.

کیت‌های تشخیصی (پارس آزمون، ایران) ارزیابی گردید.

- تحلیل آماری داده‌ها: تحلیل داده‌ها با استفاده از روش‌های آماری آنالیز واریانس یک‌طرفه (one-way ANOVA) و آزمون تکمیلی توکی (Tukey) صورت گرفت و $p < 0.05$ / $p < 0.05$ مرز استنتاج آماری در نظر گرفته شد.

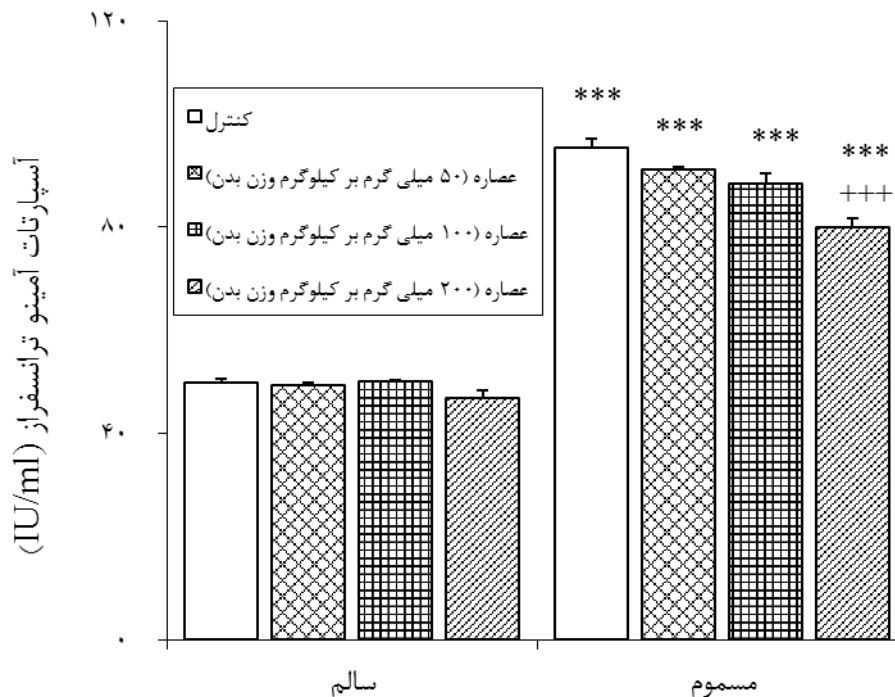
یافته‌ها

تیمار با عصاره الکلی دانه شنبلیله در غلظت‌های ۵۰، ۱۰۰ و ۲۰۰ میلی‌گرم بر کیلوگرم وزن بدن تغییر معنی‌داری در میزان آنزیم AST سرم حیوانات در مقایسه با گروه کنترل سالم ایجاد نکرد. اما تیمار با تراکلریدکربن باعث افزایش معنی‌دار آنزیم AST سرم، در مقایسه با حیوانات گروه کنترل سالم گردید ($p < 0.001$). همچنین تیمار موش‌ها با عصاره الکلی دانه شنبلیله در دوزهای ۵۰ و ۱۰۰ میلی‌گرم بر کیلوگرم وزن بدن، کاهش معنی‌داری نسبت به گروه کنترل مسموم ایجاد نکرد، اما در دوز ۲۰۰ میلی‌گرم بر کیلوگرم وزن بدن، کاهش معنی‌دار ($p < 0.001$) آنزیم AST در سرم این موش‌ها نسبت به حیوانات گروه کنترل مسموم مشاهده گردید (نمودار ۱).

گروه‌های ۳، ۴ و ۵: حیوانات این گروه‌ها، به ترتیب عصاره شنبلیله را با دوزهای ۵۰، ۱۰۰ و ۲۰۰ میلی‌گرم بر کیلوگرم وزن بدن طی ۳۴ روز به صورت گاوژ دریافت کردند (Yadav et al., 2010).

گروه‌های ۶، ۷ و ۸: حیوانات این گروه‌ها، علاوه بر تراکلرید کربن، عصاره شنبلیله را با دوزهای ۵۰، ۱۰۰ و ۲۰۰ میلی‌گرم بر کیلوگرم وزن بدن طی ۳۴ روز به صورت گاوژ دریافت کردند.

- جمع‌آوری نمونه‌های خون و آزمایش‌های بیوشیمیایی انجام‌شده: پس از گذشت ۳۴ روز، حیوانات با اتر بیهوش شده و نمونه‌های خون از قلب آن‌ها، جمع‌آوری گردید. نمونه‌ها بلافاصله به وسیله دستگاه سانتریفیوژ یخچال‌دار (Heidolph, Germany) در دمای ۴ درجه سلسیوس و دور ۹۰۰۰ در ثانیه به مدت ۱۰ دقیقه سانتریفیوژ شد. سپس سرم حاصله جمع‌آوری و به لوله اپندرف منتقل گردید. اپندورف‌ها در داخل فریزر -۷۵ درجه سلسیوس منتقل شد و میزان آنزیم‌های آلانین آمینوترانسفراز (alanine amino transferase; ALT)، آسپاراتات آمینوترانسفراز (aspartate amino transferase; AST)، آلکالن فسفاتاز (alkaline phosphatase; ALP) و گاماگلوتامیل ترانسفراز (gamma glutamyl transferase; GGT) با استفاده از



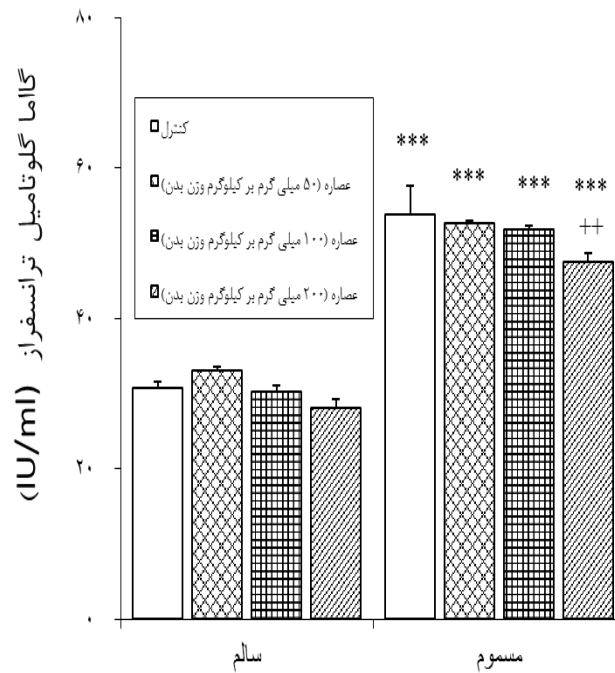
نمودار ۱- اثر تیمار خوراکی عصاره الکلی دانه شنبلیله در دوزهای ۵۰، ۱۰۰ و ۲۰۰ میلی‌گرم بر کیلوگرم وزن بدن، بر میزان آنزیم AST سرم در موش‌های صحرائی سالم و مسموم‌شده توسط تتراکلرید کربن.

***: اختلاف آماری معنی‌دار با گروه کنترل منفی (سالم) را نشان می‌دهد ($p < 0/001$).

+++ : اختلاف آماری معنی‌دار با گروه مسموم‌شده توسط تتراکلرید کربن را نشان می‌دهد ($p < 0/001$).

دوزهای ۵۰ و ۱۰۰ میلی‌گرم بر کیلوگرم وزن بدن، کاهش معنی‌دار آنزیم GGT نسبت به گروه مسموم شده توسط تتراکلرید کربن را نشان نداد، اما تیمار با عصاره الکلی دانه شنبلیله در دوز ۲۰۰ میلی‌گرم بر کیلوگرم وزن بدن، کاهش معنی‌دار آنزیم GGT در سرم این موش‌ها، نسبت به حیوانات گروه مسموم‌شده توسط تتراکلرید کربن را ایجاد گردید ($p < 0/01$) (نمودار ۲).

از طرف دیگر، تیمار با عصاره الکلی دانه شنبلیله در غلظت‌های ۵۰، ۱۰۰ و ۲۰۰ میلی‌گرم بر کیلوگرم وزن بدن، تغییر معنی‌داری در میزان آنزیم GGT سرم حیوانات در مقایسه با کنترل سالم ایجاد نکرد، اما تیمار با تتراکلرید کربن باعث افزایش معنی‌دار آنزیم GGT، در مقایسه با حیوانات کنترل سالم شد ($p < 0/001$). همچنین تیمار حیوانات با عصاره الکلی دانه شنبلیله در



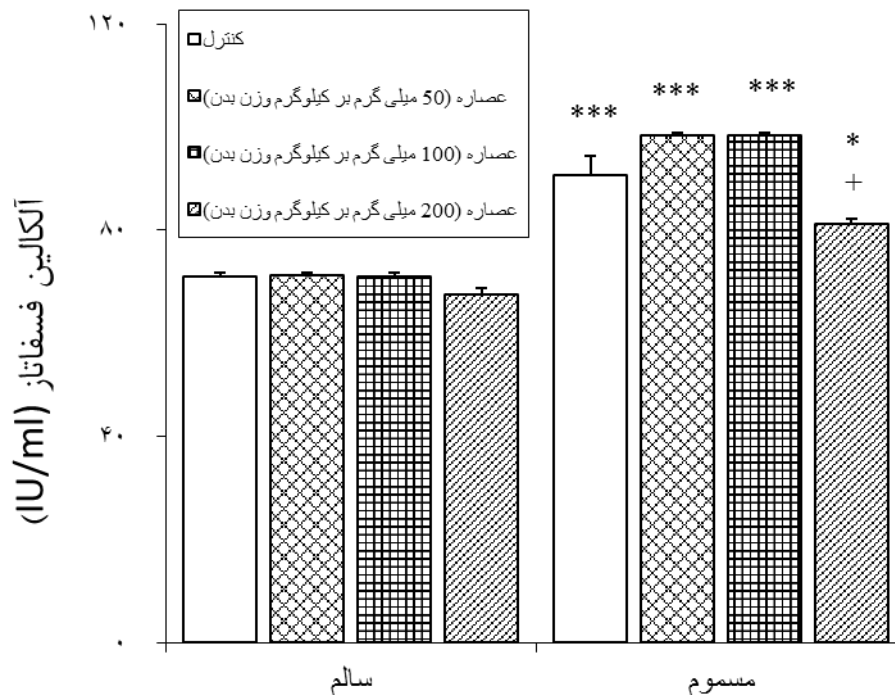
نمودار ۲ - اثر تیمار خوراکی عصاره الکلی دانه شنبلیله در دوزهای ۵۰، ۱۰۰ و ۲۰۰ میلی‌گرم بر کیلوگرم وزن بدن، بر میزان آنزیم GGT سرم در موش‌های صحرایی سالم و مسموم شده توسط تتراکلریدکربن.

***: اختلاف آماری معنی‌دار با گروه کنترل منفی (سالم) را نشان می‌دهد ($p < 0.001$).

++: اختلاف آماری معنی‌دار با گروه مسموم‌شده توسط تتراکلریدکربن را نشان می‌دهد ($p < 0.01$).

وزن بدن، کاهش معنی‌دار آنزیم ALP سرم نسبت به گروه مسموم‌شده توسط تتراکلریدکربن را نشان نداد، اما با تیمار عصاره الکلی دانه شنبلیله در دوز ۲۰۰ میلی‌گرم بر کیلوگرم وزن بدن، کاهش معنی‌دار آنزیم ALP در سرم این موش‌ها، نسبت به حیوانات گروه مسموم‌شده توسط تتراکلریدکربن مشاهده شد ($p < 0.05$) (نمودار ۳).

همچنین، تیمار عصاره الکلی دانه شنبلیله در غلظت‌های ۵۰، ۱۰۰ و ۲۰۰ میلی‌گرم بر کیلوگرم وزن بدن، تغییر معنی‌داری در میزان آنزیم ALP سرم حیوانات در مقایسه با کنترل سالم ایجاد نکرد، اما تیمار تتراکلریدکربن باعث افزایش معنی‌دار آنزیم ALP سرم، در مقایسه با حیوانات گروه کنترل سالم گردید ($p < 0.001$). همچنین تیمار حیوانات با عصاره الکلی دانه شنبلیله در دوزهای ۵۰ و ۱۰۰ میلی‌گرم بر کیلوگرم



نمودار ۳ - اثر تیمار خوراکی عصاره الکلی دانه شنبلیله در دوزهای ۵۰، ۱۰۰ و ۲۰۰ میلی‌گرم بر کیلوگرم وزن بدن، بر میزان آنزیم ALP سرم در موش‌های صحرائی سالم و مسموم‌شده توسط تتراکلرید کربن.

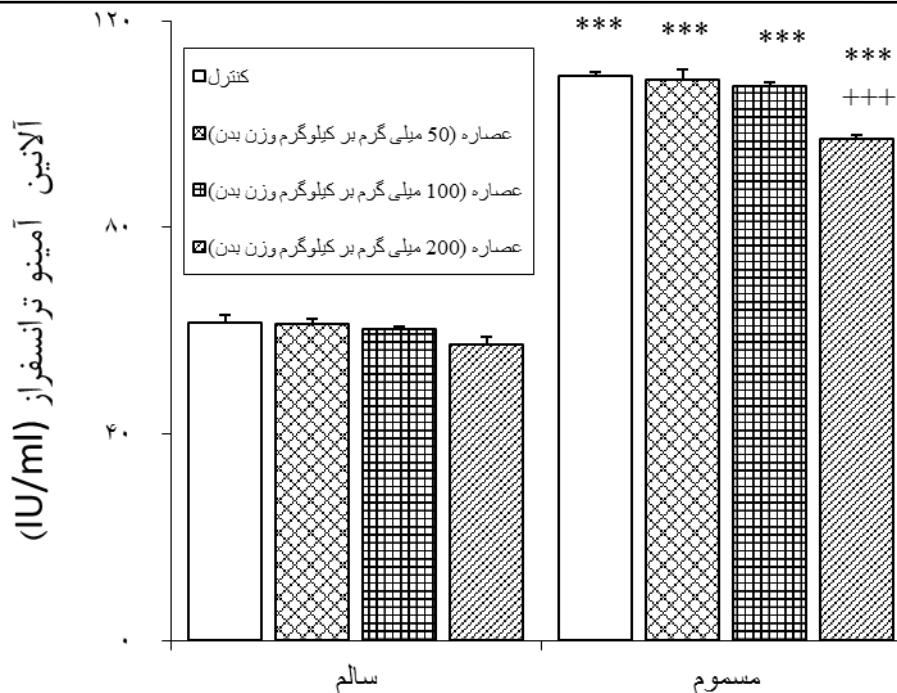
*: اختلاف آماری معنی‌دار با گروه کنترل منفی (سالم) را نشان می‌دهد ($p < 0/05$).

***: اختلاف آماری معنی‌دار با گروه کنترل سالم را نشان می‌دهد ($p < 0/001$).

+: اختلاف آماری معنی‌دار با گروه کنترل مسموم را نشان می‌دهد ($p < 0/05$).

کاهش معنی‌دار آنزیم ALT نسبت به گروه مسموم شده توسط تتراکلرید کربن را نشان نداد، اما با تیمار عصاره الکلی دانه شنبلیله در دوز ۲۰۰ میلی‌گرم بر کیلوگرم وزن بدن، کاهش معنی‌دار آنزیم ALT در سرم این موش‌ها، نسبت به حیوانات گروه مسموم شده توسط تتراکلرید کربن ایجاد گردید ($p < 0/001$) (نمودار ۲).

تیمار با عصاره الکلی دانه شنبلیله در غلظت‌های ۵۰، ۱۰۰ و ۲۰۰ میلی‌گرم بر کیلوگرم وزن بدن هم، تغییر معنی‌داری در میزان آنزیم ALT سرم حیوانات در مقایسه با گروه کنترل سالم ایجاد نکرد، اما تیمار تتراکلرید کربن باعث افزایش معنی‌دار آنزیم ALT سرم، در مقایسه با حیوانات کنترل سالم گردید ($p < 0/001$). همچنین تیمار حیوانات با عصاره اتانولی دانه شنبلیله در دوزهای ۵۰ و ۱۰۰ میلی‌گرم بر کیلوگرم وزن بدن،



نمودار ۴- اثر تیمار خوراکی عصاره الکلی دانه شنبلیله در دوزهای ۵۰، ۱۰۰ و ۲۰۰ میلی گرم بر کیلوگرم وزن بدن، بر میزان آنزیم ALT سرم در موش های صحرایی سالم و مسموم شده توسط تتراکلرید کربن.

***: اختلاف آماری معنی دار با گروه کنترل منفی (سالم) را نشان می دهد ($p < 0.001$).

+++ : اختلاف آماری معنی دار با گروه مسموم شده توسط تتراکلرید کربن را نشان می دهد ($p < 0.001$).

بحث و نتیجه گیری

در ارزیابی آسیب کبد، سنجش سطوح آنزیم هایی مانند ALT، AST، ALP و GGT به طور وسیع مورد استفاده قرار می گیرد. آسیب غشا سلول باعث رها شدن این آنزیم ها به گردش خون می شود. افزایش سطح AST در سرم، آسیب های کبدی نظیر هپاتیت های ویروسی و صدمات عضلانی را نشان می دهد. ALT که تبدیل آلانین به پیرووات و گلوتامات را کاتالیز می کند، پارامتر مناسب تری برای تشخیص آسیب کبدی می باشد. سطوح افزایش یافته آنزیم های سرمی حاکی از نشت سلولی بوده و نشانگر آسیب ساختار و اختلال عملکرد غشا سلول های کبد می باشد. از سوی دیگر سطح سرمی ALP با عملکرد سلول های کبدی در ارتباط است (Sallie et al., 1991). در تحقیق حاضر، تیمار عصاره

نتایج حاصله از آزمایشات بیوشیمیایی انجام گرفته در مطالعه حاضر، حاکی از آسیب بافت کبد در موش های مسموم شده با تتراکلریدکربن می باشد، به طوری که افزایش معنی دار سطوح سرمی آنزیم های ALT، AST، ALP و GGT در موش های مسموم شده با تتراکلریدکربن در مقایسه با موش های سالم مشاهده شد. همچنین تیمار عصاره الکلی شنبلیله در موش های دچار آسیب کبدی توانست میزان پارامترهای شاخص آسیب کبدی را تا حد طبیعی تغییر دهد (نمودارهای ۱ تا ۴). همچنین تیمار عصاره دانه شنبلیله در یک روند وابسته به دوز موجب کاهش سطوح آنزیم های کبدی در حیوانات مسموم گردید (نمودارهای ۱ تا ۴).

همکاران در سال ۲۰۱۸ گزارش نمودند که عصاره گیاه شنبلیله اثرات محافظتی بر استرس اکسیداتیو ایجاد شده توسط کادمیوم دارد که موجب افزایش زنده‌مانی و مهار تغییرات مورفولوژیک سلول‌های کبدی می‌گردد.

همچنین دواسنا و منون در سال ۲۰۰۷ نشان دادند که تیمار شنبلیله در موش‌های مبتلا به سرطان کولون القاء شده توسط دی‌متیل هیدرازین موجب کاهش میزان پراکسیداسیون لیپیدی و افزایش فعالیت آنزیم‌های آنتی‌اکسیدانی در کبد می‌شود که بهبود عملکرد کبد را به دنبال دارد (Devasena and Menon, 2007).

ترکیبات فعال بیولوژیکی مجزا شده از شنبلیله با خصوصیات آنتی‌اکسیدانی و ضدالتهابی گزارش شده‌اند (Liu et al., 2012). برگ‌های شنبلیله دارای آلکالوئیدها، گلیکوزیدهای قلبی و فنل‌ها می‌باشند (Ahmadiani et al., 2001). گزارش شده است که برگ‌های شنبلیله خصوصیات آنتی‌اکسیدانی را در مقابل سمیت کبدی القاء شده توسط H_2O_2 و CCl_4 دارا می‌باشند (Meera et al., 2009). ساپونین‌ها از اجزاء شنبلیله می‌باشند. گزارش شده است که ساپونین‌ها میزان غیرطبیعی ALT سرم را کاهش داده و نواحی لیپیدی را در بافت کبدی موش‌های تغذیه شده با غذای پرچرب حذف می‌کنند (Kumar et al., 2014). تیمار با ساپونین‌ها موجب افزایش آنزیم‌های آنتی‌اکسیدانی از جمله SOD و کاهش پراکسیداسیون لیپیدی در بافت کبد می‌شود (Belguith-Hadriche et al., 2010). گزارش شده است که عصاره شنبلیله از واکنش اتواکسیداسیون گلوکز جلوگیری کرده و تشکیل فرآورده‌های نهایی گلیکاسیون را کاهش می‌دهد. تیمار با عصاره شنبلیله موجب کاهش میزان رادیکال‌های آزاد

اتانولی شنبلیله موجب طبیعی شدن میزان آنزیم‌های سرمی فوق‌گردیده که این امر را احتمالاً از طریق ممانعت از نشت آنزیم‌های داخل سلولی و پایداری غشا سلول انجام داده است.

در توافق با نتایج بررسی حاضر، مطالعات بسیاری روی عصاره گیاهان در زمینه کاهش آسیب کبدی به دنبال القاء مسمومیت انجام شده است. از جمله این موارد می‌توان به تیمار عصاره میوه زرشک اشاره کرد که میزان آنزیم‌های AST و ALT را در موش‌های مسموم شده با تتراکلرید کربن کاهش داده است (Rafiee et al., 2013). همچنین در پژوهش دیگری به بررسی اثر حفاظتی گیاه شنبلیله بر مسمومیت کبدی پرداخته شده است، به طوری که بی‌هاتا و همکاران در سال ۲۰۰۶ طی تحقیقی، کاهش معنی‌داری در میزان پراکسیداسیون لیپیدی (مالون‌دی‌آلدئید) مشاهده کردند که این خود در راستای افزایش معنی‌دار آنزیم‌های آنتی‌اکسیدانی مورد مطالعه نظیر سوپراکسید دیسموتاز، کاتالاز و گلوکاتایون پراکسیداز می‌باشد (Bhatia et al., 2006). یافته‌های تحقیقات فوق هم‌سو با نتایج بررسی حاضر بوده و تاییدی بر تاثیر عصاره شنبلیله بر بهبود آسیب کبدی با دارا بودن خاصیت آنتی‌اکسیدانی است. خواص آنتی‌اکسیدانی و ضدالتهابی ترکیبات فعال شنبلیله به کرات گزارش شده است. تحقیقات نشان می‌دهد که عصاره شنبلیله دارای آلکالوئید، فلاونوئید و سالیسیلات است که این ترکیبات دارای خصوصیات آنتی‌اکسیدانی می‌باشند (Swain et al., 1985; Jain and Madhu, 1988; Kamal and Yadav, 1991; Liu et al., 2012). گزارشاتی هم مبنی بر وجود گلیکوزیدها و فنل‌ها در گیاه شنبلیله ارایه شده است (Ahmadiani et al., 2001). در توافق با نتایج بررسی حاضر، اودومی و

سپاسگزاری

مطالعه حاضر پایان‌نامه مقطع کارشناسی ارشد فیزیولوژی جانوری در دانشگاه آزاد اسلامی واحد علوم و تحقیقات تهران بوده که با حمایت مالی این دانشگاه انجام شده است. از معاونت پژوهشی واحد علوم و تحقیقات که نهایت همکاری را در انجام این پروژه داشته‌اند، کمال تقدیر و تشکر را داریم.

تعارض منافع

نویسندگان اعلام می‌دارند که هیچ‌گونه تضاد منافی ندارند.

و افزایش ظرفیت آنتی‌اکسیدانی می‌گردد که از این طریق موجب کاهش میزان سرمی آنزیم‌های کبدی می‌گردد (Hamden *et al.*, 2017).

در بررسی حاضر تاثیر عصاره شنبلیله بر مسمومیت کبدی القاء‌شده توسط تراکلریدکربن مورد بررسی قرار گرفت و مشخص شد که عصاره اتانولی شنبلیله می‌تواند موجب کاهش فعالیت آنزیم‌های کبدی در سرم موش‌های صحرایی گردد. بر اساس نتایج مطالعه حاضر احتمالاً عصاره دانه شنبلیله جایگزین مناسبی برای داروهای شیمیایی در درمان مسمومیت‌های کبدی می‌باشد. با این حال مطالعات بیشتری در زمینه استخراج مواد موثره و شناخت مکانیسم عمل دقیق آن‌ها ضروری به نظر می‌رسد.

منابع

- Ahmadiani, A., Javan, M., Semnianian, S., Barat, E. and Kamalinejad M. (2001). Anti-inflammatory and antipyretic effects of *Trigonella foenum-graecum* leaves extract in the rat. *Journal of Ethnopharmacology*, 75(2-3): 283-286.
- Arafa, M.H., Mohammad, N.S. and Atteia, H.H. (2014). Fenugreek seed powder mitigates cadmium-induced testicular damage and hepatotoxicity in male rats. *Experimental Toxicology Pathology*, 66(7): 293-300.
- Belguith-Hadriche, O., Bouaziz, M., Jamoussi, K., El Feki, A., Sayadi, S. and Makni-Ayedi, F. (2010). Lipid-lowering and antioxidant effects of an ethyl acetate extract of fenugreek seeds in high-cholesterol-fed rats. *Journal of Agricultural and Food Chemistry*, 58(2): 2116-2122.
- Bhatia, K., Kaur, M., Atif, F., Ali M., Rehman, H., Rahman, S., *et al.* (2006). Aqueous extract of *trigonella foenum graecum* L. ameliorates additive urotoxicity of buthionine sulfoximine and cyclophosphamide in mice. *Food and Chemical Toxicology*, 44(10): 1744-1750.
- Devasena, T. and Menon, P.V. (2007). Fenugreek seeds modulate 1,2-dimethylhydrazine-induced hepatic oxidative stress during colon carcinogenesis. *Italian Journal Biochemistry*, 56(1): 28-34.
- Dini, M. (2006). Scientific name of medicinal plants used in traditional medicine. India: Forest and Rangeland Research Institute Publication, pp: 299-300.
- Eidi, A., Mortazavi, P., Moghadam, J.Z. and Mardani, P.M. (2015). Hepatoprotective effects of *Portulaca oleracea* extract against CCl₄-induced damage in rats. *Pharmaceutical Biology*, 53(7): 1042-1051.

- Hamden, K., Keskes, H., Elgomdi, O., Feki, A. and Alouche, N. (2017). Modulatory effect of an isolated triglyceride from fenugreek seed oil on of α -amylase, lipase and ACE activities, liver-kidney functions and metabolic disorders of diabetic rats. *Journal of Oleo Science*, 66(6): 633-645.
- Jain, S.C. and Madhu, A. (1988). Regulation of trigonellin in *Trigonella* species by chemical mutagenic treatments. *Indian Drugs*, 26(1): 14-16.
- Kamal, R. and Yadav, R. (1991). Flavonoids from *Trigonella polycerta* in-vivo and in-vitro. *Journal of Phytological Research*, 4(2): 161-165.
- Khaki, A.A., Khaki, A., Nouri, M., Ahmadi-Ashtiani H.R., Rastegar, H., Rezazadeh, Sh., *et al.* (2009). Evaluation effects of quercetin on liver apoptosis in streptozotocin induced diabetic rat. *Journal of Medicinal Plants*, 8(5): 70-78. [In Persian]
- Kumar, P., Bhandari, U. and Jamadagni, S. (2014). Fenugreek seed extract inhibit fat accumulation and ameliorates dyslipidemia in high fat diet-induced obese rats. *Biomed Research International*, 2014: 606021.
- Liu, Y., Kakani, R. and Nair, M.G. (2012). Compounds in functional food fenugreek spice exhibit anti-inflammatory and antioxidant activities. *Food Chemistry*, 131(4): 1187-1192.
- Meera, R., Devi, P., Kameswari, B., Madhumitha, B. and Merlin, N.J. (2009). Antioxidant and hepatoprotective activities of *Ocimum basilicum* Linn. and *Trigonella foenum-graecum* Linn. against H_2O_2 and CCL4 induced hepatotoxicity in goat liver. *Indian Journal of Experimental Biology*, 47(7): 584-590.
- Neveen, H., Abou, E.I., Khalil, M., Hussein, J., Oraby, F. and Farrag, A. (2007). Antidiabetic effects of fenugreek alkaloid extract in streptozotocin induced hyperglycemic rats. *Journal of Applied Sciences Research*, 3(10): 1073-1083.
- Odewumi, C., Latinwo L.M., Lyles R.L., Badisa, V.L.D., Ahkinyala, C.A. and Kent-First, M. (2018). Comparative whole genome transcriptome analysis and fenugreek leaf extract modulation on cadmium-induced toxicity in liver cells. *International Journal of Molecular Medicine*, 42(2): 735-744.
- Palmes, D. and Spiegel, H.U. (2004). Animal models of liver regeneration. *Biomaterials*, 25(9): 1601-1611.
- Rafiee, F., Heidari, R., Ashraf, H. and Rafiee, P. (2013). Protective Effect of *Berberis Integerrima* Fruit Extract on Carbon-Tetrachloride Induced Hepatotoxicity in Rats. *Journal of Fars University of Medical Sciences*, 3(3): 179-187.
- Roghani, M., Mahdavi, M., Khalili, M., Ansari, F. and Yadgari, S. (2000). Evaluation analgesic hydroalcoholic extract of fenugreek in male diabetic rats. *Medicinal Plants*, 32(7): 8-12.
- Rosenkranz, G.K. (2009). Modeling laboratory data from clinical trials. *Processing in Applied Mathematics and Mechanics*, 53(3): 812-819.
- Sallie, R., Michael Tredger, J. and Williams R. (1991). Drugs and the liver part 1: testing liver function. *Biopharmaceutics and Drug Disposition*, 12(4): 251-259.
- Shabbeer, S., Sobolewski, M., Anchoori, R.K., Kachhap, S. and Hidalgo, M. (2009). A naturally occurring edible spice as an anticancer agent. *Cancer Biology and Therapy*, 8(3): 272-278.
- Shrestha, N., Chand, L., Han, M.K., Lee, S.O., Kim, C.Y. and Jeong, Y.J. (2016). Glutamine inhibits CCl4 induced liver fibrosis in mice and TGF- β 1 mediated epithelial-mesenchymal transition in mouse hepatocytes. *Food and Chemical Toxicology*, 93(7): 129-137.
- Srinivasan, K. (2006). Fenugreek (*Trigonella foenum-graecum*): a review of health beneficial physiological effects. *Food Reviews International*, 22(2): 203-224.
- Suzek, H., Celik, I., Dogan, A. and Yildirim, S. (2016). Protective effect and antioxidant role of sweetgum (*Liquidambar orientalis*) oil against carbon tetrachloride-induced hepatotoxicity and oxidative stress in rats. *Journal of Pharmaceutical Biology*, 54(3), 451-457.
- Swain, A.R., Dutton, S.P. and Truswell, A.S. (1985). Salicylates in foods. *Journal of the American Dietetic Association*, 85(8): 950-960.

- Varshney, I.P. and Sharma, S.C. (1996). Saponins XXXII *Trigonella foenum graecum* seeds. *Journal of the Indian Chemistry Society*, 43(8): 564-567.
- Yachi, R., Igarashi, O. and Kiyose, C. (2010). Protective effects of vitamin E analogs against carbon tetrachloride-induced fatty liver in rats. *Journal of Clinical Biochemistry and Nutrition*, 47(2): 148-154.
- Yadav, M., Lavania, A., Tomar, R., Prasad, G.B., Jain, S. and Yadav, H. (2010). Complementary and comparative study on hypoglycemic and antihyperglycemic activity of various extracts of *Eugenia jambolana* seed, *Momordica charantia* fruits, *Gymnema sylvestre*, and *Trigonella foenum graecum* seeds in rats. *Applied Biochemistry and Biotechnology*, 160(8): 2388-2400.