

گزارش درمانگاهی

گزارش درمان کاتاراکت به روش فیکوآمولسیفیکیشن در ۱۳ قلابه سگ و ۴ قلابه گربه (۱۹)
چشم)حمیدرضا فتاحیان^{۱*}، روزبه مریدپور^۲، کیمیا منصوری^۳، نیکتا منصوری^۳، محیا جزینی^۳

۱ - استادیار گروه علوم درمانگاهی، دانشکده علوم تخصصی دامپزشکی، واحد علوم و تحقیقات، دانشگاه آزاد اسلامی، تهران، ایران.

۲ - جراح دامپزشک دارای برد تخصصی، بیمارستان حیوانات خانگی حمیدرضا فتاحیان، تهران، ایران.

۳. دستیار تخصصی جراحی دامپزشکی، دانشکده علوم تخصصی دامپزشکی، واحد علوم و تحقیقات، دانشگاه آزاد اسلامی، تهران، ایران.

*نویسنده مسئول مکاتبات: hamidrezafattahian@yahoo.com

(دریافت مقاله: ۹۶/۴/۸ پذیرش نهایی: ۹۷/۸/۱۹)

چکیده

کدورت لنز ممکن است به دلایل متفاوت، در اندازه‌ها، اشکال و محل‌های مختلفی از لنز ایجاد شود. از آنجایی که تاکنون درمان دارویی موثری برای عارضه تأیید نشده است، از دیرباز جراحی با روش‌های گوناگون از جمله فیکوآمولسیفیکیشن تنها راه درمان محسوب می‌گردد. این مطالعه گزارشی از درمان جراحی کاتاراکت با به‌کارگیری روش فیکوآمولسیفیکیشن در سگ و گربه را در ایران ارائه می‌کند. پس از تشخیص کاتاراکت و مشخص کردن بیماران مناسب برای جراحی، برداشت لنز با روش فیکوآمولسیفیکیشن در ۱۳ سگ و ۴ گربه (۱۹ چشم) انجام شد و عوارض پس از جراحی بررسی گردید. بینایی با مشاهده الگوی راه رفتن سنجیده شد ولی معیار اصلی بینایی و افزایش احتمالی کیفیت زندگی بر اساس پرسش از صاحبان بیماران بود. شایع‌ترین عوارض پس از جراحی التهاب لایه عروقی چشم (uveitis) و حضور رشته‌های فیبرینی ناشی از ترومای حین جراحی در کپسول خلفی لنز بود. در سه سگ التهاب قرنیه، در یک سگ گلوکوم و در یک سگ ادم قرنیه از عوارض دیگر پس از جراحی بود. رفلکس مردمک به نور تنها در ۳ سگ و یک گربه پس از جراحی منفی بوده و به گفته صاحب بیمار وضعیت بینایی بهبود نیافته بود. به‌طورکلی هرچه بیمار در سن پائین و با درجه خفیف‌تری از روند بیماری کاتاراکت مراجعه کرده بود، پیش‌آگهی جراحی فیکوآمولسیفیکیشن بهتر بود و موجب افزایش کیفیت زندگی گردید، چراکه به‌تعمیق انداختن عمل جراحی تا زمان رسیدن کاتاراکت به مراحل پیشرفته و ایجاد التهاب لایه عروقی چشم ناشی از متلاشی شدن عدسی مبتلا به کاتاراکت بر پیش‌آگهی جراحی تأثیرگذار است.

کلیدواژه‌ها: کاتاراکت، فیکوآمولسیفیکیشن، سگ، گربه.

Cataract treatment by phacoemulsification in 13 dogs and 4 cats (19 eyes): a clinical report

Fattahian, H.^{1*}, Moridpour, R.², Mansouri, N.³, Mansouri, K.³, Jazini Dorcheh, M.³

1- Department of Clinical Sciences, Faculty of Specialized Veterinary Sciences, Science and Research Branch, Islamic Azad University, Tehran, Iran.

2- Board Certified Veterinary Surgeon, Hamidreza Fattahian Small Animal Hospital, Tehran, Iran.

3- Resident of Veterinary Surgery, Faculty of Specialized Veterinary Sciences, Science and Research Branch, Islamic Azad University, Tehran, Iran.

*Corresponding author's email: Hamidrezafattahian@yahoo.com

(Received: 2017/6/29 Accepted: 2018/11/10)

Abstract

Cataract may develop due to several causes with various sizes and shapes and in different parts of the lens. Because no effective medical treatment has been confirmed for this disease, surgery using different techniques including phacoemulsification is the only treatment option. This study is a report of surgical treatment of cataract using phacoemulsification technique in dogs and cats in Iran. After diagnosis of cataract and proper case selection, lens extraction was performed by phacoemulsification in 13 dogs and 4 cats (19 eyes) and post-operative complications were evaluated. Patient vision was assessed by walking pattern but the predominant vision criterion and probable increase in quality of life was owner declaration. Uveitis and traumatic posterior capsule fibrosis were the most prevalent post-operative complications. Three dogs developed keratitis, one showed glaucoma and another one corneal edema. Pupillary light reflex (PLR) was negative only in 3 dogs and one cat postoperatively and there was no vision improvement according to owner declaration. Generally, the prognosis of phacoemulsification was better in younger patients with milder progression of cataract and it increased quality of life because postponing surgery until the cataract reaches advanced stages of maturity and development of lens induced uveitis affects the prognosis of surgery.

Conflict of interest: None declared.

Keywords: Cataract, Phacoemulsification, Dog, Cat.

مقدمه

لنز دارای ساختاری شفاف، فاقد عروق و محدب‌الطرفین است که ۳۵-۳۳ درصد آن را پروتئین‌های محلول و غیرمحلول تشکیل می‌دهند. هرچند بیشتر این پروتئین‌ها از نوع محلول می‌باشند، با این وجود کاهش نسبت پروتئین‌های محلول و تجمع پروتئین‌های غیرمحلول به دلایل مختلف منجر به کدورت لنز و تشکیل کاتاراکت می‌شود (Ofri et al., 2008; Kibar et al., 2014; Kaur et al., 2017). به‌طور کلی کاتاراکت به گروهی از عوارض چشمی اطلاق می‌شود که متعاقب از بین رفتن شفافیت لنز یا کپسول آن مانع از عبور نور شده و در نتیجه از علل اصلی از دست رفتن بینایی محسوب می‌گردند. کدورت لنز ممکن است به دلایل متفاوت، در اندازه‌ها، اشکال و محل‌های مختلفی از لنز ایجاد شود (Ofri et al., 2008; Martin, 2009; Kibar et al., 2014; Fischer and Meyerlindenberg, 2014; Kaur et al., 2017). در مرحله آغازین کاتاراکت، تنها یک کدورت کانونی بدون تحت‌تاثیر قرار گرفتن بینایی به‌وجود می‌آید که به‌تدریج به مراحل نابالغ، بالغ و بسیار بالغ تکامل می‌یابد (Kopala, 2008; Ofri et al., 2008).

تاکنون اختلالات مادرزادی یا وراثتی، ضربه (فرورفتن اشیای تیز و پنجه‌گره)، افزایش سن، بیماری‌های متابولیک (دیابت)، بیماری‌های داخل‌چشمی (التهاب لایه عروقی چشم، گلوکوم، دژنراسیون شبکیه و دررفتگی لنز)، کمبودهای تغذیه‌ای (کمبود اسیدهای آمینه اصلی)، تابش اشعه‌های یونیزان و برخی سموم و داروها (کتوکونازول و دی‌متیل‌سولفوکساید) به‌عنوان علل ایجادکننده کاتاراکت گزارش شده‌اند (Kopala,

2008; Ofri et al., 2008; Martin, 2009; Lim et al., 2011). فقدان بینایی در سگ‌ها منجر به بی‌قراری حیوان، رفتار تهاجمی و عدم تمایل برای انجام فعالیت‌های روزانه می‌گردد (Gould, 2002). همچنین ابتلا به گلوکوم متعاقب التهاب لایه عروقی چشم ناشی از متلاشی‌شدن عدسی مبتلا به کاتاراکت، دررفتگی لنز و جداشدن شبکیه از پیامدهای پیشرفت کاتاراکت بدون مداخله درمانی است. از این‌رو درمان کاتاراکت از جهت افزایش کیفیت زندگی و حفظ سلامتی اجزای کره چشم اهمیت دارد (Mitchel, 2006; Martin, 2009). عوامل متسع‌کننده مردمک در مراحل آغازین و مراحل انتهایی کاتاراکت (جذب لنز) می‌توانند در بهبود بینایی موثر باشند (Ofri et al., 2008). همچنین استفاده از آنزیم‌های مهارکننده‌های موضعی یا سیستمیک آلدوز ردوکتاز در کاتاراکت‌های ناشی از دیابت و آنتی‌اکسیدان‌هایی مانند ویتامین‌های E و C جهت پیش‌گیری و برگشت تغییرات مسئول در پاتوژنز کاتاراکت در شماری از مطالعات، نتیجه‌بخش گزارش شده هر چند موثر بودن بالینی این ترکیبات همچنان مورد بحث است (Ofri et al., 2008; Pollreisz and Schmidterfurth, 2010; Kaur et al., 2017). بنابراین امروزه درمان جراحی در صورت فراهم بودن شرایط، پس از رفع التهاب لایه عروقی چشم ناشی از متلاشی‌شدن عدسی مبتلا به کاتاراکت تنها روش قطعی درمان به حساب می‌آید (Ofri et al., 2008; Lim et al., 2011). تاکنون روش‌های جراحی متنوعی از جمله روش خارج کپسولی و فیکوآمولسیفیکیشن برای درمان جراحی کاتاراکت استفاده شده است. طی سال‌های گذشته فیکوآمولسیفیکیشن نزد دامپزشکان متخصص

جراحی، اندک بودن ترومای وارد شده بر اجزای کره چشم در حین جراحی، کاهش بروز التهاب پس از جراحی و برداشت کامل و بهینه لنز از مزایای قابل ذکر جراحی فیکوآمولسیفیکیشن نسبت به سایر روش‌ها می‌باشد که همگی در کاهش عوارض پس از جراحی و تسریع روند ترمیم موثر هستند (Moore et al., 2003; Ofri et al., 2008). در این مطالعه نتایج جراحی فیکو و عوارض پس از آن بر اساس سن، جنس و نژاد، در ۴ گربه و ۱۳ فلابه سگ (۲ سگ بصورت دوطرفه به فاصله دو هفته) مورد بررسی قرار گرفت.

شرح درمانگاهی

تشخیص کاتاراکت با معاینه افتالموسکوپی مستقیم (Heine, Germany) در بیماران صورت گرفت. در مواردی که صاحب بیمار تمایل به جراحی نشان داد، معاینات تکمیلی جهت مشخص کردن متخبین جراحی صورت گرفت. معاینه دستگاه عصبی و معاینه کامل چشم با افتالموسکوپ، معاینه با میکروسکوپ جراحی (Topcon, Japan)، رنگ‌آمیزی قرنیه با نوار فلورسئین (الهام طب، ایران) و اخذ فشار چشم به وسیله تونومتر (Schioetz, Germany) در تمامی بیماران انجام شد (شکل ۱- الف تا د). رفلکس مردمک به نور در چشم درگیر و چشم مقابل در همه بیماران سنجیده شد. وجود علائم ترس از نور، بلفارواسپاسم، تداوم قرمزی و التهاب چشم پس از چکاندن قطره اپی‌نفرین و کاهش فشار چشم به عنوان التهاب لایه عروقی چشم در نظر گرفته شد. تمامی مبتلایان قبل از عمل جراحی مورد درمان با قطره چشمی ضد التهاب بتامتازون ۰/۱ درصد (سینادارو، تهران، ایران) و دیکلوفناک سدیم ۰/۱ درصد

چشم در سطح جهان محبوبیت زیادی یافته است و امروزه روش منتخب درمان کاتاراکت محسوب می‌شود (Gould, 2002; Moore et al., 2003; Yi et al., 2006). فیکوآمولسیفیکیشن جراحی میکروسکوپی است که از امواج اولتراسوند با فرکانس بالا جهت قطعه قطعه کردن لنز کدر و از شستشو و مکش جهت برداشتن آن استفاده می‌کند (Gould, 2002; Ofri et al., 2008; Martin, 2009). با وجود استاندارد بودن این روش، بسیاری از حیوانات مبتلا به دلیل مشکلات اقتصادی مورد عمل جراحی قرار نمی‌گیرند. همچنین عمل جراحی در صورتی توصیه می‌شود که بیمار دچار اختلال بینایی قابل توجهی بوده و به هیچ بیماری چشمی دیگری از جمله التهاب لایه عروقی چشم و کراتیت به‌طور هم‌زمان و بیماری سیستمیک منع‌کننده بیهوشی مبتلا نباشد. سالم بودن شبکه نیز شرط لازم پیش از عمل جراحی می‌باشد. جهت بررسی سالم بودن شبکه در مواردی که بالغ بودن کاتاراکت مانع از معاینه افتالموسکوپی می‌گردد، اخذ نوار شبکه الزامی است (Ofri et al., 2008).

علاوه بر این خلق و خوی بیمار و مسئولیت‌پذیری صاحب بیمار در دامپزشکی بسیار اهمیت دارد زیرا مداخله درمانی مکرر در دوره قبل و پس از جراحی اجتناب‌ناپذیر است (Ofri et al., 2008; Martin, 2009; Lim et al., 2011). بنابراین همه حیوانات مبتلا، منتخب عمل جراحی نمی‌باشند و انتخاب صحیح موارد نیازمند جراحی در میزان موفقیت درمان نقش اساسی ایفا می‌کند (Gould, 2002; Mitchel, 2006; Ofri et al., 2008; Fischer and Meyerlindenberg, 2014). کوتاه‌تر بودن طول مدت جراحی، کوچک‌تر بودن برش

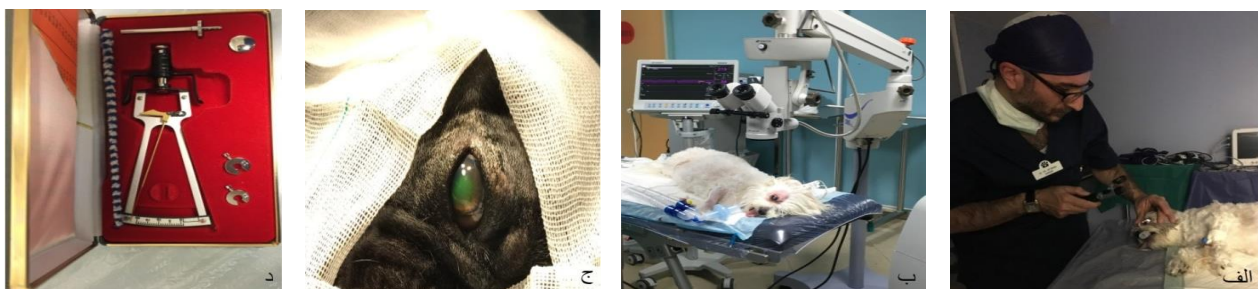داخل وریدی آنتی‌بیوتیک پروفیلاکتیک وسیع‌الطیف سفازولین (اکسیر، بروجر، ایران) با دوز ۲۲ میلی‌گرم به‌ازای هر کیلوگرم وزن بدن صورت گرفت.

القای بیهوشی عمومی با کتامین (آلفاسان، هلند) با دوز ۱۰ میلی‌گرم به‌ازای هر کیلوگرم وزن بدن و دیازپام (کاسپین تامین، رشت، ایران) با دوز ۰/۲ میلی‌گرم به‌ازای هر کیلوگرم وزن بدن انجام گرفت و نگره‌داری بیهوشی بیماران با گاز بیهوشی ایزوفلوران صورت گرفت. پس از کوتاه کردن موهای اطراف چشم، بیماران به صورت خوابیده به پشت حالت‌گماری شده و چشم درگیر و نواحی اطراف آن قبل از انجام جراحی با محلول بتادین ۱ درصد شستشو داده شد. سپس شان‌گذاری با شان‌های چشمی مخصوص انجام شد. برای بازنگاه‌داشتن پلک‌ها از اسپیکولوم چشمی و جهت نگاه‌داشتن مردمک در وسط از بخیه‌های نگه‌دارنده استفاده شد، سپس قرنیه توسط اسکالپل چشمی برش داده شد. برای افزایش فضای اتاقک قدامی و جلوگیری از آسیب به اجزای کره چشم، ژل ویسکوالاستیک (ابزار طب پویا، تهران، ایران) داخل چشم تزریق شد. پس از کپسولورکسی (capsulorrhexis)، لنز کدر توسط دستگاه فیکو (عالی پیام، ایران) خارج گردید (شکل ۴-الف تا ج). سپس فضای اتاقک قدامی با محلول رینگر (فرآورده‌های تزریقی و دارویی ایران، ایران) شستشو داده شد. بسته به مورد، در صورت لزوم برش قرنیه با نخ (اتیکون، ایران) مونوفیلانمنت غیرقابل جذب ۰-۱۰ بخیه شد. پس از جراحی، متیل پردنیزولون استات (ابوریحان، تهران، ایران) تحت ملتحمه‌ای تجویز گردید (Ofri et al., 2008; Merkoudis et al., 2014). بیماران به مدت سه روز برای معاینه و تزریق آنتی‌بیوتیک

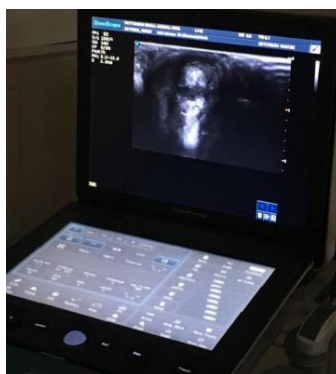
(سینادارو، تهران، ایران) به همراه قطره آنتی‌بیوتیک سیپروفلوکساسین ۰/۳ درصد (سینادارو، تهران، ایران) و قطره آتروپین ۰/۵ درصد (سینادارو، تهران، ایران) به‌عنوان سیکلوپلژیک قرار گرفتند. سونوگرافی از چشم به منظور تشخیص جداشدگی احتمالی شبکیه و چگونگی محتوای لنز، زلالیه و زجاجیه، در تمامی بیماران صورت گرفت و موارد مبتلا به جداشدگی شبکیه، منتخب جراحی تلقی نگردیدند (شکل ۲). در بیمارانی که امکان معاینه فاندوسکوپی به دلیل بلوغ و پیشرفته بودن کاتاراکت وجود نداشت، در صورت موافقت صاحب بیمار نوار شبکیه (ACRIVET, USA) با پروتکل واجد دید-فاقد دید (Yes-No) جهت بررسی پاسخ شبکیه به نور اخذ شد (شکل ۳-الف و ب). پیش از عمل جراحی تصویربرداری از قفسه سینه و ارزیابی تابلوی هماتولوژی و بیوشیمیایی جهت بررسی امکان بیهوشی بی‌خطر صورت گرفت. در نهایت ۱۳ قلاده سگ و ۴ قلاده گربه به‌عنوان منتخبین قطعی جراحی انتخاب گردیدند. جراحی‌ها از مردادماه سال ۱۳۹۵ تا فروردین‌ماه سال ۱۳۹۶ در بیمارستان حیوانات خانگی واقع در تهران انجام شد. پیش از عمل جراحی، در تمامی بیماران قطره چشمی آتروپین ۰/۵ درصد (سینادارو، تهران، ایران) و آتروپین تزریقی (البرز دارو، تهران، ایران) با دوز ۰/۰۳ میلی‌گرم به‌ازای هر کیلوگرم وزن بدن به صورت داخل وریدی جهت تسهیل بازشدن مردمک و دسترسی بهتر به لنز تجویز شد. هم‌چنین تزریق آهسته داخل وریدی متیل پردنیزولون سدیم سوکسینات (فایزر، بلژیک) با دوز ۳۰ میلی‌گرم به‌ازای هر کیلوگرم وزن بدن جهت پیش‌گیری از بروز التهاب لایه عروقی چشم ناشی از دستکاری لنز و تزریق

هفته پس از جراحی تحت میکروسکوپ جراحی (Japan, Topcon) کشیده شد. در معاینات مداوم پس از عمل جراحی، معاینه فاندوسکوپی، بررسی میزان التهاب چشم و واکنش به نور صورت گرفت و فشار چشم با تونومتر (Schioetz, Germany) اندازه‌گیری شد. ادم قرنیه، التهاب قرنیه، خونریزی اتاچک قدامی، تشکیل رشته‌های فیبرینی، گلوکوم، التهاب لایه عروقی چشم و عدم برگشت بینایی به عنوان عوارض پس از جراحی بررسی گردید. لازم به ذکر است که با وجود سنجش بینایی بیمار از طریق رفلکس مردمک به نور و مشاهده الگوی راه رفتن پس از جراحی، معیار اصلی سنجش بینایی و افزایش احتمالی کیفیت زندگی پرسش از صاحبان بیماران بود.

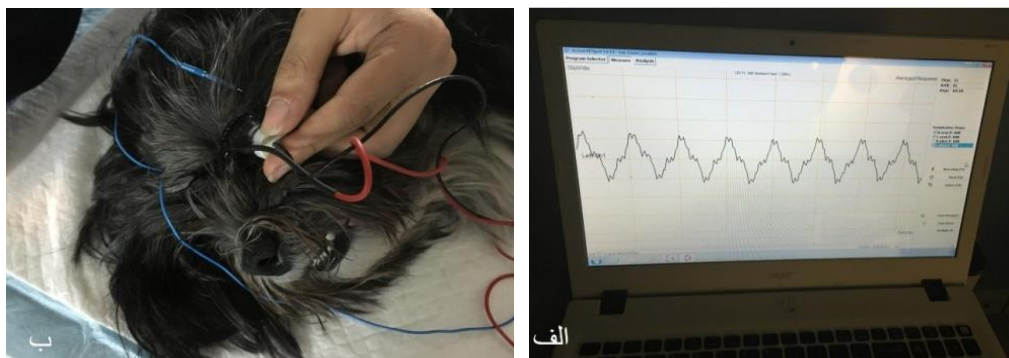
عمومی پنی سیلین ۶,۳,۳ (داروسازی دانا، تبریز، ایران) با دوز ۳۰۰۰۰ واحد به ازای هر کیلوگرم و ضد التهاب غیراستروئیدی ملوکسیکام ۲ درصد (لابراتور رازک، تهران، ایران) با دوز ۰/۲ میلی‌گرم به ازای هر کیلوگرم وزن بدن جهت کاهش درد و التهاب به بیمارستان مراجعه کردند. التهاب لایه عروقی چشم ناشی از عدسی مبتلا به کاتاراکت با قطره‌های چشمی سیپروفلوکساسین ۰/۳ درصد (سینادارو، تهران، ایران) و بتامتازون ۰/۱ درصد (سینادارو، تهران، ایران) و در صورت لزوم پردنیزولون خوراکی مهار گردید. همچنین قطره چشمی آتروپین ۰/۵ درصد (سینادارو، تهران، ایران) جهت کاهش درد و حفظ حرکت مردمک و جلوگیری از چسبندگی (synechiae) تجویز گردید. بخیه قرنیه دو



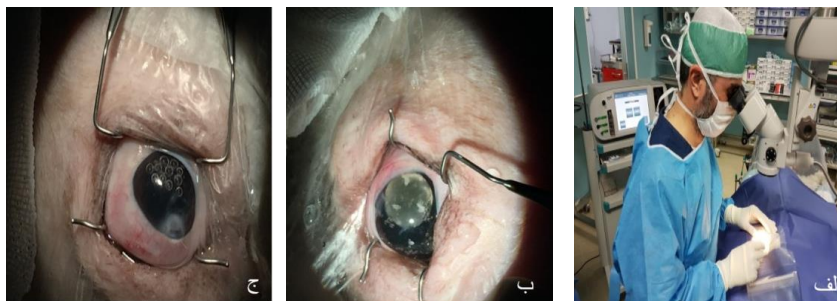
شکل ۱- الف: معاینه چشم با افتالموسکوپ مستقیم، ب: معاینه چشم با میکروسکوپ جراحی، ج: رنگ آمیزی چشم با فلورسئین، د: تونومتر شیوتز



شکل ۲- سونوگرافی چشم برای تشخیص جدا شدن احتمالی شبکیه پیش از جراحی کاتاراکت



شکل ۳- الف: اتصال الکترودهای دستگاه اخذ نوار شبکیه به چشم بیمار، ب: منحنی رسم شده توسط دستگاه نشانگر پاسخ شبکیه به تحریکات نورانی



شکل ۴- الف: خارج کردن لنز کدر توسط دستگاه فیکوآمولسیفیکیشن، ب: نمای چشم پیش از خروج لنز کدر، ج: نمای چشم پس از خارج کردن لنز کدر

بحث و نتیجه گیری

تاریخچه ممکن نبود، ولی به نظر می‌رسد که اکثر موارد مبتلا به کاتاراکت ناشی از افزایش سن بودند و البته یک مورد متعاقب تروما و سه مورد هم به صورت مادرزادی دچار کاتاراکت شده بودند. شایع ترین عوارض پس از جراحی التهاب لایه عروقی چشم و حضور رشته‌های فیبرینی ناشی از ترومای حین جراحی در کپسول خلفی لنز بود. ۱۱ بیمار پس از جراحی دچار التهاب لایه عروقی چشم شدند که با تزریق تحت‌ملتحمه‌ای متیل پردنیزولون استات و با تجویز قطره چشمی سیپروفلوکساسین و بتامتازون و پردنیزولون خوراکی با دوز ۰/۵ میلی گرم به ازای هر کیلوگرم وزن بدن، مهار گردید و در ۸ بیمار درمان با پاسخ مطلوب همراه بود. فیروز خفیف کپسول خلفی چشم در تمامی بیماران

در این مطالعه، فیکوآمولسیفیکیشن جمعاً در ۱۹ چشم ۱۳ قلاده سگ و ۴ قلاده گربه (دو قلاده سگ به صورت دوطرفه به فاصله دو هفته) انجام گردید. بازه سنی بیماران از ۳ ماه تا ۱۴ سال متغیر بوده و میانگین سن بیماران ۵/۵ سال بود. بیماران متشکل از سه گربه ماده، یک گربه نر، شش سگ نر و هفت سگ ماده بودند. بیشترین نژاد درگیر سگ‌ها ترییر (۷ مورد) و سایر نژادهای درگیر شامل پیکینیز (۲ مورد)، شیتزو ترییر (۲ مورد)، هاوانیز (۱ مورد) و مخلوط (۱ مورد) بودند. تمامی گربه‌ها از نژاد موکوتاه اهلی بودند. همه بیماران این مطالعه مبتلا به کاتاراکت بالغ بودند. اگرچه مشخص کردن دقیق علت کاتاراکت به دلیل نقص

گرفت و بهترین نتایج در مواردی که مداخله جراحی در مراحل اولیه تشخیص و در سنین کمتر صورت گرفته بود، حاصل گردید. این یافته اساسی حاکی از آن است که ارجاع زودهنگام موارد مبتلا جهت درمان جراحی باعث افزایش میزان موفقیت جراحی برداشت لنز می‌گردد، چرا که تأخیر در درمان جراحی موجب وخیم شدن التهاب لایه عروقی چشم ناشی از تجزیه لنز می‌گردد و تاثیرات منفی زیادی بر پیش‌آگهی جراحی اعمال می‌نماید.

در مطالعات مختلف مشکلات قرنیه، خون‌ریزی اتاقل قدامی، گلوکوم و تیرگی کپسول خلفی به عنوان شایع‌ترین عوارض پس از جراحی گزارش شده‌اند (Moore et al., 2003; Yi et al., 2006; Lim et al., 2011). در این مطالعه شایع‌ترین عوارض متعاقب جراحی به ترتیب فیروز خفیف کپسول خلفی (۱۰۰ درصد) و التهاب لایه عروقی چشم ناشی از دست‌کاری لنز (۶۴/۷ درصد) بود.

فیروز کپسول خلفی لنز عارضه معمول بلند مدت متعاقب جراحی کاتاراکت است (Gilger et al., 2002). التهاب لایه عروقی چشم به دلیل ایمنی‌زایی پروتئین‌های لنز جزء جدایی‌ناپذیر جراحی کاتاراکت می‌باشد و جراح ناگزیر است آن را با استفاده از ترکیبات ضد التهابی موضعی یا سیستمیک کنترل نماید (Ofri et al., 2008). در موارد فیروز کپسول خلفی به دلیل عدم تاثیر قابل توجه بر سلامت چشم و روند بینایی، درمانی صورت نگرفت و درمان در ۷۲/۷ درصد از موارد مبتلا به التهاب لایه عروقی چشم نتایج مطلوب به همراه داشت. سایر عوارض پس از عمل جراحی در این مطالعه شامل التهاب قرنیه (۱۷/۶ درصد)، گلوگوم،

مشاهده گردید. در سه قلابه سگ التهاب قرنیه، در یک قلابه سگ گلوکوم و در یک قلابه سگ هم ادم قرنیه از عوارض دیگر پس از جراحی بود. رفلکس مردمک به نور در ۳ قلابه سگ و یک قلابه گربه پس از جراحی منفی بوده و به گفته صاحبان بیماران مذکور وضعیت بینایی آن‌ها بهبود نیافته بود، که از این تعداد یک قلابه سگ مبتلا به گلوکوم و خون‌ریزی اتاقل قدامی شده بود که با داروهای ضد گلوکوم دورزامید (سینادارو، تهران، ایران) هر ۸ ساعت و لاتانوپروست (سینادارو، تهران، ایران) هر ۱۲ ساعت دو قطره داخل چشم مبتلا کنترل نگردید. یک قلابه گربه و دو قلابه سگ دیگر مبتلا به التهاب لایه عروقی چشم راجعه و مقاوم به درمان بودند. لازم به ذکر است روند بهبود وضعیت بینایی در بیماران با سن پایین‌تر، قابل ملاحظه بود. به عبارتی، به‌طور کلی هر چه بیمار در سن پایین‌تر و با درجه خفیف‌تری از روند بیماری کاتاراکت مراجعه کرده بود، پیش‌آگهی جراحی فیکوآمولسیفیکیشن بهتر بود و جراحی موجب افزایش کیفیت زندگی گردید. اخیراً انجام جراحی فیکوآمولسیفیکیشن انتخابی به صورت یک‌طرفه جهت برداشت لنز کدر رو به افزایش است چراکه میزان موفقیت این جراحی به‌طور چشم‌گیری بهبود یافته و میزان موفقیت کوتاه مدت فیکوآمولسیفیکیشن امروزه به حدود ۹۰-۹۵ درصد رسیده است (Mitchell, 2006; Kopala, 2008). میزان موفقیت ارتباط مستقیم با تجربه جراح، کیفیت تجهیزات، بیماران منتخب برای جراحی و آزمایش‌های تشخیصی و درمان پیش از جراحی دارد (Mitchell, 2006). در این مطالعه جمعاً تعداد ۱۹ چشم به‌منظور درمان کاتاراکت تحت جراحی فیکوآمولسیفیکیشن قرار

این ابزارهای تشخیصی تایید گردید. فیکوآمولسیفیکیشن نه تنها فرصتی برای حفظ و نگاه داشتن سلامتی کره چشم را ایجاد می‌کند، بلکه در افزایش رفاه و کیفیت زندگی بیمار نقش به‌سزایی ایفا می‌کند، ضمن آنکه برگشت بینایی در موارد ممکن به وضوح بر نابینایی ارجحیت دارد (Mitchel, 2006; Lim *et al.*, 2011). به باور نویسندگان مقاله حاضر این مطالعه اولین گزارش درمان موفقیت‌آمیز کاتاراکت با روش فیکوآمولسیفیکیشن در سگ و گربه در ایران می‌باشد. امید است اطلاعات حاضر و همچنین افزایش تعداد ارجاعات و انجام جراحی و بررسی نتایج آماری حاصل از آن‌ها در سال‌های آینده، راه‌گشای انجام این روش درمانی به صورت متداول در ایران باشد.

تضاد منافع

نویسندگان اعلام می‌دارند که هیچ‌گونه تضاد منفعی ندارند.

خون‌ریزی اتاقک خلفی (۵/۸ درصد) و ادم قرنیه پایدار (۵/۸ درصد) بود.

در گزینش بیماران منتخب جراحی باید توجه داشت که بیمار منتخب باید از نظر رفتاری طوری باشد که اجازه معاینه و تجویز داروهای موضعی را بدهد، هم‌چنین صاحب دام بیمار باید پروسه طولانی مدت درمان را بپذیرد. چشم مبتلا به هنگام عمل جراحی باید عاری از هرگونه اختلال در سایر اجزا باشد و بیمار در زمان پذیرش برای جراحی، مبتلا به بیماری‌های عمومی متعارض با بیهوشی نباشد (Gould, 2002; Mitchel, 2006; Kopala, 2008; Lim *et al.*, 2011; Kibar *et al.*, 2014). اخذ نوار شبکیه جهت بررسی عملکرد شبکیه و اولتراسونوگرافی برای ارزیابی اتاقک خلفی به‌خصوص در مواردی که کدورت لنز مانع از معاینه و بررسی دقیق چشم می‌شود، ابزارهای غربال‌گری پیش از عمل جراحی محسوب می‌گردند (Kopala, 2008). در این مطالعه اولتراسونوگرافی در همه موارد و اخذ نوار شبکیه در موارد تمکن اقتصادی صاحب بیمار پیش از عمل جراحی انجام شد و سلامت شبکیه تمامی بیماران جراحی‌شده پیش از جراحی با استفاده از یک یا هر دو

منابع

- Fischer, M.C. and Meyer-Lindenberg, A. (2014). Cataracts in dog overview and guideline for decision making in treatment. *Tierarztl Prax Ausg K Kleintiere Heimtiere*, 42(6): 411-23.
- Gilger, B.C. (2002). Lens. In: *Text Book of Small Animal Surgery*. Slatter, D. editor. 3rd ed., USA: Saunders, pp: 1402-1418.
- Gould, D. (2002). Clinical assessment of cataracts in dogs. In *Practice*, 24(1): 28-34.
- Kaur, A., Gupta, V., Christopher, A.F., Malik, M.A. and Bansal, P. (2017). Nutraceuticals in prevention of cataract – An evidence based approach. *Saudi Journal of Ophthalmology*, 31(1): 30-37.
- Kibar, M., Evereklioglu, C. and Doğan, Z. (2014). Treatment of ophidism-induced bilateral canine cataract by extracapsular lens extraction and intraocular lens implantation. *Iranian Journal of Veterinary Research*, 15(4): 416-419.

- Kopala, R.L. (2008). Unilateral phacoemulsification and intraocular lens implantation in a dachshund. *Canadian Veterinary Journal*, 49(10): 1031-1036.
- Lim, C.C., Bakker, S.C., Waldner, C.L., Sandmeyer, L.S. and Grahn, B.H. (2011). Cataracts in 44 dogs (77 eyes): A comparison of outcomes for no treatment, topical medical management, or phacoemulsification with intraocular lens implantation. *Canadian Veterinary Journal*, 52(3): 283-288.
- Martin, C.H. (2009). *Ophthalmic diseases in veterinary medicine*. 2nd ed., London: Manson Publishing, pp: 369-400.
- Merkoudis, N., Matsson, A.W. and Granstam, E. (2014). Comparison of preoperative subconjunctival injection of methylprednisolone and standard postoperative steroid drops after uneventful cataract surgery. *Acta Ophthalmologica*, 2014(92): 623-628.
- Mitchell, N. (2006). Treatment of canine cataracts using phacoemulsification part one: when to refer. *UK Veterinary Companion Animal*, 11(3): 83-87.
- Mitchell, N. (2006). Treatment of canine cataracts using phacoemulsification part two: Assessment at downland veterinary group and surgical protocol. *UK Veterinary Companion Animal*, 11(4): 78-81.
- Moore, D.L., McLellan, G.J. and Dubielzig, R.R. (2003). A study of the morphology of canine eyes enucleated or eviscerated due to complications following phacoemulsification. *Veterinary Ophthalmology*, 6(3): 219-226.
- Ofri, R. (2008). Lens. In: Slatter's fundamentals of veterinary ophthalmology. Maggs, D.J., Miller, P.E. and Ofri, R. editors. 4th ed., USA: Saunders, pp: 258-276.
- Pollreisz, A. and Schmidterfurth, U. (2010). Diabetic Cataract-Pathogenesis, Epidemiology and Treatment. *Journal of Ophthalmology*, Article ID 608751, 8 pages.
- Yi, N.Y., Park, S.A., Jeong, M.B., Kim, W.T., Kim, S.E., Chae, J.M., *et al.* (2006). Phacoemulsification and acryl foldable intraocular lens implantation in dogs: 32 cases. *Journal of Veterinary Sciences*, 7(3): 281-285.