

مطالعه اثر عصاره هیدروالکلی ریشه گیاه شلغم بر مسمومیت کبدی ناشی از متوترکسات در موش صحرایی

سعید خداداد^۱، داریوش مهاجری^{۲*}، رامین کفاشی الهی^۳

۱- دانش‌آموخته دکترای حرفه‌ای دامپزشکی، دانشکده دامپزشکی، واحد تبریز، دانشگاه آزاد اسلامی، تبریز، ایران.

۲- استاد گروه پاتوبیولوژی، دانشکده دامپزشکی، واحد تبریز، دانشگاه آزاد اسلامی، تبریز، ایران.

۳- استادیار گروه علوم درمانگاهی، دانشکده دامپزشکی، واحد تبریز، دانشگاه آزاد اسلامی، تبریز، ایران.

*نویسنده مسئول مکاتبات: daryoushmohajeri@yahoo.com

(دریافت مقاله: ۹۶/۸/۸ پذیرش نهایی: ۹۷/۶/۲۸)

چکیده

متوترکسات به عنوان یک داروی ضدسرطان، در دوزهای بالا برای کبد سمی است. معلوم گردیده است که استرس اکسیداتیو در سمیت متوترکسات دخیل است. با توجه به خواص آنتی‌اکسیدانی ریشه گیاه شلغم، این مطالعه، برای ارزیابی اثرات محافظتی عصاره هیدروالکلی ریشه شلغم در برابر سمیت کبدی ناشی از متوترکسات در موش صحرایی انجام شد. بدین منظور ۴۰ سر موش صحرایی نر و بیستار به طور تصادفی در چهار گروه مساوی تقسیم گردیدند. گروه ۱ به عنوان شاهد انتخاب شد. به گروه‌های ۲ و ۴، ریشه گیاه شلغم (۲۰۰ mg/kg) به مدت ۱۵ روز متمادی گاوژ گردید. گروه‌های ۳ و ۴ تک دوز متوترکسات (۲۰ mg/kg) را در دهمین روز آزمایش به طور داخل صفاقی دریافت کردند. در پایان، سطوح سرمی آنزیم‌های آسپارات آمینوترانسفراز، آلانین آمینوترانسفراز و آلکالین فسفاتاز و بیلی‌روبین تام، آلبومین و پروتئین تام گروه‌ها اندازه‌گیری شد. میزان مالون‌دی‌آلدئید و فعالیت آنزیم‌های سوپراکسید دیسموتاز، کاتالاز، گلوکاتیون پراکسیداز و گلوکاتیون ردوکتاز نیز در هموژنات بافت کبد اندازه‌گیری شد. از بافت کبد موش‌ها مقاطع بافتی تهیه و در نهایت، یافته‌های بیوشیمیایی با نتایج هیستوپاتولوژی تطبیق داده شد. در گروه ۴، عصاره ریشه شلغم به طور معنی‌داری ($P < 0/05$) میزان افزایش یافته آنزیم‌های شاخص آسیب کبد و بیلی‌روبین تام را کاهش و سطوح کاهش یافته آلبومین و پروتئین تام سرم را به طور معنی‌داری ($P < 0/05$) افزایش داد. در این گروه، عصاره ریشه شلغم به طور معنی‌داری ($P < 0/05$) میزان پراکسیداسیون لیپیدی را کاهش و سطوح آنتی‌اکسیدان‌های کبد را افزایش داد. از لحاظ هیستوپاتولوژی نیز تغییرات بافتی شامل آماس، تغییرات دژنراتیو و نکروز، همراستا با یافته‌های بیوشیمیایی بودند. نتایج نشان داد عصاره ریشه شلغم با خواص آنتی‌اکسیدانی خود، کبد موش‌های صحرایی را در برابر سمیت ناشی از متوترکسات محافظت می‌کند.

کلیدواژه‌ها: متوترکسات، مسمومیت کبدی، ریشه گیاه شلغم، موش صحرایی.

مقدمه

متوترکسات (methotrexate; MTX) یکی از ترکیبات ضدسرطان با کاربرد بالینی می‌باشد. این ترکیب به طور وسیع به عنوان یک داروی شیمی‌درمانی استفاده می‌شود. متوترکسات در درمان انواع خطرناک تومورهای بدخیم مثل بدخیمی‌های خون، لنف، پستان، رحم و برخی دیگر از بیماری‌ها مثل آرتریت روماتوئید استفاده می‌شود (Jouyban et al., 2011). متوترکسات یک هپاتوتوکسیک بالقوه است و مطالعات حاکی از اثر سمی آن به واسطه تشکیل اکسیژن فعال می‌باشد (Ghaffari et al., 2011).

به‌منظور کاهش اثرات جانبی متوترکسات بر بیماران، مطالعات زیادی در مورد تاثیر آنتی‌اکسیدان‌ها در این زمینه انجام شده است. برخی گزارشات اثرات مثبت آنتی‌اکسیدان‌هایی مانند ویتامین A، عصاره سیر، N-استیل سیستئین و تنگستات سدیم را در قبال اثرات سمی متوترکسات نشان می‌دهند (Yüncü et al., 2006). امروزه استفاده از عصاره‌های گیاهی به‌عنوان یک روش درمان مناسب و ایمن بسیار متداول شده است. خانواده براسیکاسه (Cruciferae) یکی از پر‌مصرف‌ترین اقلام سبزی‌ها در دنیا است. از میان آن‌ها شلغم با نام علمی *Brassica rapa* در دامنه گسترده‌ای از اروپا تا شرق آسیا کشت و مصرف می‌شود (Russo, 2008). قسمت‌های مختلف این گیاه (ریشه، برگ، بذر و گل) در طب سنتی برای درمان امراض مختلف از جمله سرطان (Traka and Mithen, 2008) و دیابت (Shukia et al., 2000) استفاده می‌شود. آنالیز فیتوشیمیایی اجزای مختلف گیاه شلغم نشان داده است

که قسمت‌های خوراکی آن دارای ۱۴ ترکیب فنولی و ۶ اسید آلی می‌باشد. این گیاه منبعی سرشار از آنتی‌اکسیدان‌های فنولیک به خصوص فلاونول‌ها و هیدروکسی سینامیک اسید می‌باشد (Fernandes et al., 2007). مشخص نموده‌اند که کوئرستین و کائمفرول مهم‌ترین فلاونوئیدهای خانواده براسیکاسه هستند. کائمفرول یک آنتی‌اکسیدان بسیار قوی بوده و کوئرستین حذف‌کننده بسیار موثر رادیکال‌های آزاد می‌باشد (Francisco et al., 2009). از طرفی اثرات محافظتی عصاره الکل ریشه گیاه شلغم در برابر سمیت کلیوی سیسپلاتین مورد بررسی قرار گرفته و نشان داده شده است که این عصاره از طریق کاهش استرس‌های اکسیداتیو نقش حفاظتی خود را در برابر سیسپلاتین اعمال می‌دارد به طوری که، میزان مالون‌دی‌آلدئید را کاهش و فعالیت آنزیم‌های سیستم تدافعی آنتی‌اکسیدانی نظیر سوپراکسید دیسموتاز، کاتالاز و گلو‌تاتیون پراکسیداز را افزایش می‌دهد (Kim et al., 2006). با توجه به بررسی منابع، مطالعه‌ای در رابطه با اثرات محافظتی شلغم در مقابل سمیت کبدی متوترکسات یافت نشد. بنابراین، هدف مطالعه حاضر برای اولین بار ارزیابی اثرات محافظتی عصاره هیدروالکلی ریشه گیاه شلغم بر سمیت کبدی ناشی از متوترکسات در موش صحرائی بود.

مواد و روش‌ها

این مطالعه تجربی آزمایشگاهی در آزمایشگاه بیوشیمی و پاتولوژی مرکز تحقیقات حیوانات آزمایشگاهی دانشکده دامپزشکی دانشگاه آزاد اسلامی

شرکت طیف آزما طب) تحت خلأ کاملاً خشک گردید. عصاره تهیه شده تا زمان استفاده در یخچال و تحت شرایط انجماد نگهداری شد (Jung et al., 2008).

در این آزمایش از ۴۰ سر موش صحرایی استفاده شد که به‌طور تصادفی به ۴ گروه مساوی ۱۰ تایی شامل: ۱- گروه شاهد سالم ۲- گروه تیمار با عصاره هیدروالکلی ریشه گیاه شلغم، ۳- گروه دریافت‌کننده متوترکسات و ۴- گروه تیمار با عصاره شلغم و متوترکسات تقسیم گردیدند.

به موش‌های صحرایی گروه ۱ و ۳ سالیین نرمال به میزان ۱۰ ml/kg و به موش‌های صحرایی گروه‌های ۲ و ۴ عصاره هیدروالکلی ریشه گیاه شلغم به میزان ۲۰۰ mg/kg در ۱۰ ml/kg سالیین نرمال (Kim et al., 2006)، به مدت ۱۵ روز متوالی گاوآژ گردید. در روز ۱۰ آزمایش به موش‌های گروه‌های ۳ و ۴، تک‌دوز متوترکسات (Sigma Chemical Company, St. Louis, MO, U.S.A) به میزان ۲۰ mg/kg در ۱۰ ml/kg سالیین نرمال (Hemeida and Mohafez, 2008) و به موش‌های گروه‌های ۱ و ۲، فقط سالیین نرمال (۱۰ ml/kg) از طریق داخل صفاقی تزریق شد.

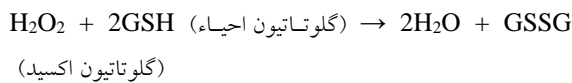
در پایان دوره آزمایش (روز پانزدهم) ۲ میلی‌لیتر خون جهت اندازه‌گیری فاکتورهای بیوشیمیایی شاخص عملکرد کبد از سینوس پشت کره چشم (retro-orbital plexus) موش‌های صحرایی اخذ و سرم نمونه‌های خون توسط سانتریفیوژ (مدل Universal از کمپانی Hetich) با سرعت ۲۵۰۰ دور در دقیقه و به مدت ۱۵ دقیقه در دمای ۳۰ درجه سلسیوس جدا شد. در ادامه سرم‌های تهیه شده جهت اندازه‌گیری مقادیر سرمی

واحد تبریز طی سال ۱۳۹۵ انجام شد. آزمایش روی موش‌های صحرایی نر ویستار در محدوده وزنی ۲۰±۲۰ گرم و سن ۱۰ هفته که از مرکز پرورش حیوانات آزمایشگاهی دانشگاه آزاد اسلامی واحد تبریز تهیه گردیده بودند، انجام شد. موش‌ها برای سازگاری با محیط جدید، قبل از آغاز مطالعه یک هفته در قفس‌های فایبرگلاس مخصوص در شرایط ۱۲ ساعت روشنایی و ۱۲ ساعت تاریکی و دمای ۲۱±۲ درجه سلسیوس و دسترسی آزاد به مقادیر دلخواه آب و غذای پودر شده استاندارد نگهداری شدند. در این مطالعه اصول اخلاقی کار با حیوانات به طور کامل رعایت شد و پروتکل‌های کار روی حیوانات، مورد تأیید کمیته نظارت بر حقوق حیوانات آزمایشگاهی مرکز تحقیقات حیوانات آزمایشگاهی دانشگاه آزاد اسلامی واحد تبریز قرار گرفت. مراحل مختلف مطالعه به‌صورت دوسو بی‌خبر انجام شد. بدین معنی‌که، کارآزمایی به نحوی برنامه‌ریزی شد که نه تیمارگر و نه آزمایشگاه، در هیچ یک از مراحل متوجه گروه‌های تخصیص یافته مورد (تیمار) و شاهد نبودند. لذا، در ابتدا موارد تحت آزمایش و گروه‌ها کد گذاری شده، سپس وارد مراحل مختلف مطالعه گردیدند.

ریشه گیاه شلغم (*Braascia rapa*) توسط بخش گیاه‌شناسی دانشکده کشاورزی دانشگاه آزاد اسلامی واحد تبریز شناسایی شد و مورد تأیید قرار گرفت. ریشه‌های تازه (۱۰۰ گرم) با آب تمیز به طور کامل شسته شده و پس از برش، سه بار توسط اتانول عصاره گیری شدند. عصاره به دست آمده صاف شده و سپس توسط دستگاه روتاری اوپوراتور (مدل TAT Rdij،

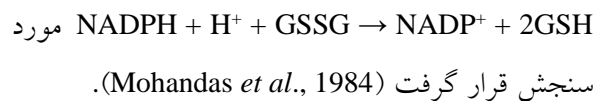
آنتی‌اکسیدانی به صورت واحدهای قراردادی در میلی گرم پروتئین عنوان گردید.

پراکسیداسیون چربی در کبد با روش رنگ سنجی به وسیله اندازه‌گیری (TBARS thiobarbituric acid reacting substances) طبق روش فراگا و همکاران انجام شد (Fraga *et al.*, 1988). مقادیر به صورت نانومول بر ۱۰۰ گرم بافت بیان شدند. فعالیت SOD توسط روش نیشیکیمی و همکاران در سال ۱۹۷۲ تعیین گردید (Nishikimi *et al.*, 1972). هر واحد از فعالیت SOD به صورت غلظت آنزیم مورد نیاز برای ممانعت از تولید رنگ تا ۵۰ درصد در ۱ دقیقه، تحت شرایط مطالعه، تعیین گردید. فعالیت CAT توسط روش کلابورنه و بر اساس تجزیه پراکسید هیدروژن مورد سنجش قرار گرفت (Claiborne, 1985). فعالیت GPX با استفاده از روش روتراک و همکاران و بر اساس واکنش:



مورد سنجش قرار گرفته و به صورت میلی گرم پروتئین/دقیقه/میکرومول گلوکوتایون اکسید بیان گردید (Rotruck *et al.*, 1973).

فعالیت GR با استفاده از روش مهنداس و همکاران بر اساس واکنش:



برای انجام آزمایشات هیستوپاتولوژی، قسمت باقی مانده کبد موش‌ها (سمت دیافراگماتیک لوب چپ) به مدت ۴۸ ساعت جهت پایدارسازی در فرمالین بافری ۱۰ درصد قرار داده شد. در ادامه مراحل پاساژ

آنزیم‌های آسپاراتات آمینوترانسفراز (AST)، آلانین آمینوترانسفراز (ALT) (Reitman and Frankel, 1957) و آلکالین فسفاتاز (ALP) (Kind and King, 1954) و آلبومین (Alb) و پروتئین تام (TP) (Lowry *et al.*, 1951) و بیل‌روبین تام (Total Bilirubin) (Malloy and Evelyn, 1937) مورد استفاده قرار گرفت.

برای اندازه‌گیری فعالیت آنتی‌اکسیدانی در بافت کبد، هم‌زمان همه موش‌ها با اتر آسان‌کشی (euthanasia) شدند. کبد موش‌ها سریعاً خارج و در سالین سرد شستشو و هموژنات ۱۰ درصد در ۱/۱۵ درصد (w/v) کلرور پتاسیم تهیه گردید. هموژنات با سرعت ۷۰۰۰ دور در دقیقه و به مدت ۱۰ دقیقه در دمای ۴ درجه سانتی‌گراد توسط سانتریفیوژ یخچال‌دار (مدل Centric90، ساخت شرکت DOMEL اروپا)، سانتریفیوژ شد و محلول شناور جهت سنجش میزان پراکسیداسیون لیپیدی از طریق اندازه‌گیری مقدار مالون دی‌آلدئید (malondialdehyde; MDA) و همچنین برای اندازه‌گیری فعالیت آنزیم‌های آنتی‌اکسیدانی سوپراکسید دیسموتاز (superoxide dismutase; SOD)، کاتالاز (catalase; CAT)، گلوکوتایون پراکسیداز (glutathione peroxidase; GPX) و گلوکوتایون ردوکتاز (glutathione reductase; GR) مورد استفاده قرار گرفت.

فعالیت آنزیم‌های آنتی‌اکسیدانی مورد مطالعه و میزان MDA با استفاده از کیت‌های تجاری موجود (Nanjing Jiancheng Bioengineering Institute, Nanjing, China) و طبق دستورالعمل شرکت تولیدکننده کیت انجام شد. مقدار MDA بافتی به صورت نانومول MDA در میلی‌گرم پروتئین و فعالیت

یافته‌ها

در موش‌های صحرایی گروه ۲، عصاره هیدروالکلی ریشه گیاه شلغم تغییر معنی‌داری را در هیچ‌یک از پارامترهای مورد سنجش در مقایسه با گروه ۱ ایجاد نکرد. در موش‌های صحرایی گروه ۳، متوترکسات سطوح سرمی آنزیم‌های ALT، AST و ALP و بیلی‌روبین تام سرم را در مقایسه با گروه ۱، به‌طور معنی‌داری ($p < 0/05$) افزایش و میزان پروتئین تام و آلبومین سرم را به‌طور معنی‌داری کاهش داد ($p < 0/05$). در گروه ۴ تیمار با عصاره ریشه گیاه شلغم مانع از افزایش آنزیم‌های شاخص آسیب کبد و بیلی‌روبین تام سرم و همچنین مانع از کاهش پروتئین تام و آلبومین سرم در اثر متوترکسات شد به‌طوری‌که، تفاوت معنی‌داری بین این گروه و گروه شاهد برآورد نگردید (جدول ۱). در گروه ۳، متوترکسات مقادیر آنزیم‌های SOD، CAT، GPX و GR را در مقایسه با گروه ۱، به‌طور معنی‌داری ($p < 0/05$) کاهش و میزان مالون‌دی‌آلدئید را به‌طور معنی‌داری ($p < 0/05$) افزایش داد. در گروه ۴ تیمار با عصاره ریشه گیاه شلغم مانع از افزایش مالون‌دی‌آلدئید و همچنین مانع از کاهش فعالیت آنزیم‌های SOD، CAT، GPX و GR در اثر متوترکسات شد به‌طوری‌که، تفاوت معنی‌داری بین این گروه و گروه ۱ برآورد نگردید (جدول ۲). در آسیب‌شناسی بافتی همان‌طور که در شکل ۱ نشان داده شده است، ساختار لوبولی و سلولی کبد در موش‌های صحرایی گروه ۱ طبیعی و سالم بود (شکل ۱: الف). در کبد موش‌های صحرایی گروه ۲ نیز هیچ‌گونه تغییر پاتولوژیکی خاصی مشاهده نشد به‌طوری‌که، ساختار

بافتی (شامل آبگیری با درجات صعودی الکل، شفاف‌سازی با گزلیل و قالب‌گیری در پارافین مذاب) روی قطعات کبد انجام گرفت. از نمونه‌های کبدی فوق برش‌های پی در پی با ضخامت ۵ میکرون آماده و از هر ۱۰ برش یک مقطع و در مجموع از هر نمونه ۳ لام تهیه شده و بر روی آن‌ها رنگ آمیزی هماتوکسیلین-ئوزین صورت گرفت. میزان التهاب در ناحیه پورتال، نکروز سلول‌های کبدی و ارتشاح سلول‌های آماسی به صورت نیمه کمی (semiquantitative scale) و دوسوکور طبق روش ارائه شده توسط فری و همکاران ارزیابی گردید. شدت آسیب، از صفر تا ۴ (صفر: عدم وجود آسیب، ۱: حداقل آسیب، ۲: آسیب ملایم، ۳: آسیب متوسط و ۴: آسیب شدید) رتبه بندی شد (Frei *et al.*, 1984). درجه بندی‌ها با بزرگنمایی $\times 100$ و در ۵ میدان میکروسکوپی از هر برش، به‌طور تصادفی، با میکروسکوپ نوری مدل نیکون (ECLIPSE E200، ساخت کشور ژاپن) انجام گردید.

- تحلیل آماری داده‌ها: برای تحلیل داده‌ها از بسته نرم‌افزاری SPSS-19 استفاده شد. داده‌های مربوط به شدت آسیب کبد به‌صورت توصیفی ارائه شده و داده‌های به‌دست آمده کمی، به‌صورت میانگین \pm انحراف استاندارد ($\text{mean} \pm \text{SEM}$) ارائه و اختلاف معنی‌دار بین گروه‌ها توسط آزمون آماری تحلیل واریانس یک طرفه (ANOVA) و آزمون تعقیبی توکی (Tukey) مورد بررسی قرار گرفت. از آزمون کلموگروف-اسمیرنوف (Kolmogorov-Smirnov) نیز برای تعیین نرمال بودن توزیع داده‌ها استفاده شد. همچنین مقادیر $p < 0/05$ معنی‌دار تلقی شد.

بروز تغییرات پاتولوژیک در بافت کبد موش‌های صحرایی شد و تنها آسیب قابل مشاهده، تغییرات دژنراتیو خفیفی به خصوص در اطراف وریدچه مرکزی بود (شکل ۱: د). مشاهدات ریزبینی بافت کبد موش‌های صحرایی گروه‌های تحت مطالعه به‌طور کمی در جدول ۳ آورده شده است.

لوبولی کبد، با وریدچه مرکزی و طناب‌های شعاعی رو به مرکز هپاتوسیت‌ها، کاملاً طبیعی به نظر می‌رسید (شکل ۱: ب). در کبد موش‌های صحرایی گروه ۳، نکروز هپاتوسیت‌ها توام با آماس شدید و کانون‌های پراکنده نکروز در قسمت‌های مختلف لوبول‌های کبدی مشاهده می‌شد (شکل ۱: ج). در گروه ۴، تیمار با عصاره ریشه گیاه شلغم، به‌طور قابل توجهی مانع از

جدول ۱- تاثیر عصاره هیدروالکلی ریشه گیاه شلغم بر پارامترهای بیوشیمیایی سرم موش صحرایی در آسیب کبدی ناشی از متوترکسات

گروه	پارامترهای بیوشیمیایی					
	آلانین آمینوترانسفراز (U/L)	آسپاراتات آمینوترانسفراز (U/L)	آلکالین فسفاتاز (U/L)	بیلی‌روبین تام سرم (mg/dl)	آلبومین (g/dl)	پروتئین تام سرم (g/dl)
شاهد سالم	۵۳/۱±۶۱/۸۰ ^a	۶۲/۵±۴۴/۱۵۷ ^a	۱۲/۸±۷۷/۱۹۶ ^a	۰۳۶/۰±۸۳/۰ ^a	۴۶/۰±۴۵/۴ ^a	۵۷/۰±۲۰/۹ ^a
تیمار با عصاره شلغم	۶۳/۲±۵۷/۸۲ ^a	۳۷/۴±۱۸/۱۵۰ ^a	۵۴/۷±۶۵/۲۱۷ ^a	۰۶۷/۰±۸۸/۰ ^a	۳۸/۰±۳۷/۴ ^a	۴۵/۰±۱۷/۸ ^a
مواجهه با متوترکسات	۱۹/۳±۷۲/۱۸۰ ^b	۸۸/۶±۳۴/۲۲۹ ^b	۲۳/۱۰±۴۷/۲۸۳ ^b	۰۷۲/۰±۴۹۷/۱ ^b	۳۴/۰±۷۰/۲ ^b	۵۲/۰±۸۱/۵ ^b
تیمار با عصاره و متوترکسات	۱۴/۲±۳۵/۹۱ ^a	۷۵/۴±۸۱/۱۶۸ ^a	۴۶/۸±۸۳/۲۱۱ ^a	۰۴۷/۰±۸۶۹/۰ ^a	۳۹/۰±۳۸/۴ ^a	۶۰/۰±۲۳/۸ ^a

a, b حروف غیرمشابه در هر ستون نشانگر اختلاف معنی‌دار در سطح $p < 0.05$ می‌باشد.

جدول ۲- تاثیر عصاره هیدروالکلی ریشه گیاه شلغم بر فعالیت آنتی‌اکسیدانی کبد موش صحرایی در آسیب ناشی از متوترکسات

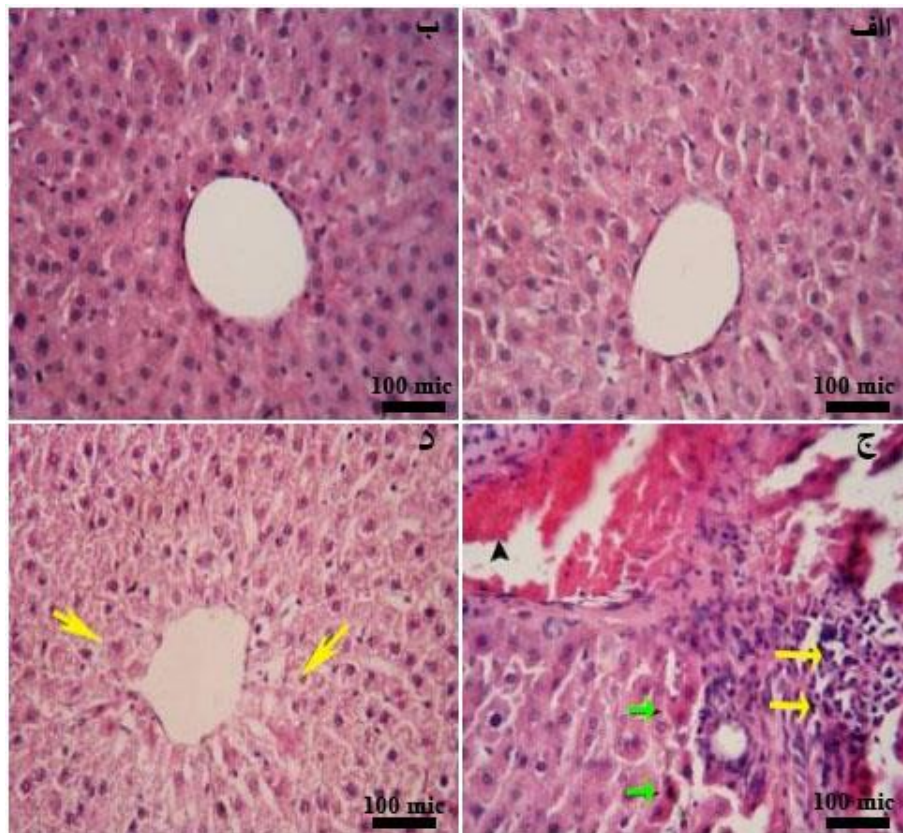
گروه	پارامترهای بیوشیمیایی			
	مالون‌دی‌آلدئید (nmol/g protein)	سوپراکسید دیسموتاز (U/mg protein)	کاتالاز (U/mg protein)	گلوتاتیون ردوکتاز (U/mg protein)
شاهد سالم	۱۸/۰±۲۳/۳ ^a	۷۵/۰±۸۲/۱۷ ^a	۳۲/۴±۷۱/۶۵ ^a	۲۱/۴±۴۱/۱۱۰ ^a
تیمار با عصاره شلغم	۱۶/۰±۲۷/۳ ^a	۱۱/۱±۰۳/۱۸ ^a	۶۱/۳±۳۹/۶۹ ^a	۶۷/۳±۷۳/۱۰۳ ^a
مواجهه با متوترکسات	۱۷/۰±۴۵/۴ ^b	۶۴/۰±۲۳/۱۱ ^b	۸۰/۳±۷۲/۴۵ ^b	۴۹/۱±۶۵/۷۷ ^b
تیمار با عصاره و متوترکسات	۱۵/۰±۳۱/۳ ^a	۵۲/۰±۹۵/۱۶ ^a	۵۷/۲±۸۱/۶۳ ^a	۵۳/۲±۸۴/۱۰۱ ^a

a, b حروف غیرمشابه در هر ستون نشانگر اختلاف معنی‌دار در سطح $p < 0.05$ می‌باشد.

جدول ۳- تاثیر عصاره هیدروالکلی ریشه گیاه شلغم بر آسیب بافت کبد موش‌های صحرایی ناشی از متوترکسات

گروه‌ها	شاهد سالم	تیمار با عصاره شلغم	مواجهه با متوترکسات	تیمار با عصاره و متوترکسات
درجه‌بندی آسیب بافتی				
آماس در ناحیه پورتال				
درجه ۰	۱۰	۱۰	۰	۵
درجه ۱	۰	۰	۰	۳
درجه ۲	۰	۰	۰	۲
درجه ۳	۰	۰	۵	۰
درجه ۴	۰	۰	۵	۰
تغییرات دژنراتیو و نکروز				
درجه ۰	۱۰	۱۰	۰	۶
درجه ۱	۰	۰	۰	۳
درجه ۲	۰	۰	۱	۱
درجه ۳	۰	۰	۶	۰
درجه ۴	۰	۰	۳	۰
ارتشاح بینابینی سلول‌های آماسی				
درجه ۰	۱۰	۹	۰	۶
درجه ۱	۰	۱	۰	۲
درجه ۲	۰	۰	۳	۲
درجه ۳	۰	۰	۵	۰
درجه ۴	۰	۰	۲	۰

صفر: عدم وجود آسیب، ۱: حداقل آسیب، ۲: آسیب ملایم، ۳: آسیب متوسط و ۴: آسیب شدید.



شکل ۱- نمای ریزبینی از کبد موش‌های صحرایی مورد آزمایش (هماتوکسیلین-ئوزین، بزرگنمایی $\times 400$). نمای ریزبینی از کبد گروه ۱ (شاهد سالم) که ساختار آن طبیعی است (الف). نمای ریزبینی از کبد گروه ۲ (گروه تیمار با عصاره هیدروالکلی ریشه گیاه شلغم) که بافت آن سالم به نظر رسیده و تغییر پاتولوژیک خاصی ندارد (ب). نمای ریزبینی از کبد گروه ۳ (گروه مواجهه با متوترکسات) که در آن نکروز هپاتوسیت‌ها در ناحیه پری‌پورتال (پیکان‌های سبز) و آماس شدید (پیکان‌های زرد) و پرخونی (نوک پیکان) در ناحیه پورتال مشاهده می‌شود (ج). نمای ریزبینی از کبد گروه ۴ (گروه تیمار با عصاره و دآوری سمی) که تغییرات دژنراسانس هیدروپیک (پیکان‌ها) را در اطراف وریدچه مرکزی نشان می‌دهد (د).

بحث و نتیجه‌گیری

یافته‌های بیوشیمیایی و هیستوپاتولوژی بررسی حاضر حکایت از آسیب توکسیک کبد در اثر متوترکسات دارد که با نتایج رضایی مقدم و همکاران در سال ۲۰۱۵ هم‌خوانی دارد (Rezaei Moghadam *et al.*, 2015). در این مطالعه، متوترکسات باعث افزایش معنی‌دار مقادیر سرمی آنزیم‌های AST، ALT و ALP و بیلی‌روبین تام و کاهش معنی‌دار پروتئین تام و آلبومین سرم در مقایسه با گروه شاهد سالم شد. غلظت سرمی

آلبومین می‌تواند مستقیماً در اثر آسیب گلوبول‌های کلبه نیز تحت تاثیر قرار گیرد (Venkatesan *et al.*, 2000). بنابراین، در مطالعه حاضر کاهش معنی‌دار آلبومین سرم ممکن است حکایت از آسیب کلیوی متوترکسات نیز داشته باشد. در این مطالعه تیمار با عصاره الکی ریشه گیاه شلغم با دوز 200 mg/kg به مدت ۱۵ روز، به‌طور معنی‌داری مانع از بروز اثرات سمی متوترکسات با دوز 20 mg/kg در کبد موش‌های صحرایی گردید. این اثر احتمالاً به دلیل محافظت غشاء

برای آسیب سلول‌های کبدی است. در مطالعه حاضر، مصرف عصاره ریشه شلغم مانع از کاهش فعالیت SOD، CAT و GPX در اثر متوترکسات شد که این واقعه ممکن است در اثر پاکسازی رادیکال‌ها توسط عصاره اتفاق افتاده باشد که باعث حفظ و بقاء این آنزیم‌ها شده است. هم‌چنین، متعاقب تیمار با متوترکسات کاهش قابل توجهی در میزان GPX حاصل گردید که منجر به دسترسی GR به سوستر شده و بدین ترتیب فعالیت GR کاهش یافت. چنین به نظر می‌رسد که عصاره ریشه شلغم در کنار متوترکسات فعالیت GR را مجدداً برقرار نموده که مصرف گلوکاتایون اکسید را جهت تشکیل گلوکاتایون احیاء و افزایش سم زدایی متابولیت‌های فعال توسط کونژوگاسیون با گلوکاتایون احیاء برقرار می‌کند. نتایج بررسی ما، گزارش سایر محققین را در خصوص اثرات آنتی‌اکسیدانی عصاره ریشه شلغم و زدایش رادیکال‌های آزاد توسط آن را مورد تأیید قرار می‌دهد (Francisco *et al.*, 2009). تحقیقاتی که توسط رضایی مقدم و همکارانش در مورد اثرات محافظتی عصاره الکلی ریشه گیاه شلغم در برابر سمیت کبدی و گوارشی انجام شده، نشان داده است که این عصاره از طریق کاهش استرس-های اکسیداتیو نقش حفاظتی خود را در برابر متوترکسات اعمال می‌دارد به طوری که، میزان مالون-دی‌آلدئید را کاهش و میزان گلوکاتایون احیاء و فعالیت آنزیم‌های سیستم تدافعی آنتی‌اکسیدانی نظیر SOD، CAT و GPX را افزایش می‌دهد (Rezaei Moghadam *et al.*, 2015; Rezaei Moghadam *et al.*, 2013).

سلول و ممانعت از نشت آنزیم‌های داخل آن حاصل می‌گردد (Thabrew *et al.*, 1987). کنترل موثر سطوح بیلی‌روبین تام، پروتئین تام و آلبومین سرم، بهبود زود هنگام مکانیسم‌های عملکردی و ترشحی سلول‌های کبدی را نشان می‌دهد. با تجویز عصاره ریشه شلغم در کنار متوترکسات، فقط تغییرات دژنراتیو خفیف هیپاتوسیت‌ها مشاهده گردید و اثری از نکروز دیده نشد که این خود اثرات حفاظتی عصاره ریشه شلغم در مقابل سمیت کبدی متوترکسات را نشان می‌دهد. مطالعات ریزیمی، در توافق با نشانه‌ها و شواهد، با نتایج بیوشیمیایی به دست آمده از این بررسی هم‌راستا می‌باشد. اثرات مفید فوق را می‌توان به اثرات آنتی‌اکسیدانی و کاهش استرس‌های اکسیداتیو ترکیبات موجود در عصاره مربوط دانست (Francisco *et al.*, 2009). به این معنا که عصاره با جلوگیری از پراکسیداسیون لیپیدی منجر به تثبیت غشاهای سلولی شده و مانع از نشت آنزیم‌ها می‌گردد. در بررسی حاضر، افزایش میزان مالون‌دی‌آلدئید در بافت کبد، متعاقب مواجهه با متوترکسات، نشان می‌دهد که استرس اکسیداتیو ناشی از رادیکال‌های آزاد، یکی از مکانیسم‌های احتمالی در پاتوفیزیولوژی سمیت کبدی متوترکسات می‌باشد. نقش استرس اکسیداتیو و مداخله گونه‌های فعال اکسیژن در پاتوژنز سمیت کبدی متوترکسات به اثبات رسیده است (Ghaffari *et al.*, 2011). در مطالعه ما تغییراتی در سیستم تدافعی آنتی‌اکسیدانی و میزان مالون‌دی‌آلدئید بافت کبد موش‌های صحرایی متعاقب تیمار با متوترکسات مشاهده شد. کاهش فعالیت SOD شاخص حساس

گلوکوزینولات‌ها هستند که هر دوی آنها دارای اثرات ضدسرطانی می‌باشند (Mithen *et al.*, 2003). با توجه به مجموعه فوق الذکر، عصاره هیدروالکلی ریشه گیاه شلغم، کبد موش‌های صحرایی را در برابر سمیت ناشی از متوترکسات محافظت می‌کند. به نظر می‌رسد که این اثرات حفاظتی ریشه گیاه شلغم به خاطر مواد موثره موجود در شلغم (گلوکوزینولات‌ها و ترکیبات فنولیک)، به خصوص اثرات آنتی‌اکسیدانی آن باشد. این‌که آیا عصاره ریشه گیاه شلغم باعث کاهش اثرات درمانی متوترکسات می‌شود یا خیر در این مطالعه نامشخص مانده و امکان مقایسه از نظر تاثیرات در مواردی که دچار نئوپلازی هستند، فراهم نشده است. هم‌چنین چگونگی تاثیر دوزهای مختلف عصاره و شناخت دقیق ماده یا مواد موثره اصلی، مکان و مکانیسم یا مکانیسم‌های مولکولی و سلولی مؤثر در عملکرد فارماکولوژیکی آن نیز ناشناخته مانده و نیاز به مطالعات آتی و گسترده‌تری دارد.

سپاسگزاری

بدین وسیله از معاونت پژوهشی دانشگاه آزاد اسلامی واحد تبریز برای تامین هزینه‌های مالی این مطالعه سپاسگزاری می‌شود.

تعارض منافع

بدین وسیله نگارندگان اعلام می‌دارند که در این مطالعه هیچ گونه تضاد منافی وجود ندارد.

مطالعه مذکور با نتایج بررسی حاضر هم‌خوانی دارد. مطالعات انجام شده توسط رفعت‌الله و همکارانش در سال ۲۰۰۶ نشان داده است که تیمار با عصاره شلغم مانع از بروز آسیب سلول‌های کبدی توسط تتراکلریدکربن می‌شود. طبق نظر آن‌ها اثر محافظتی عصاره شلغم احتمالاً به دلیل خواص آنتی‌اکسیدانی آن بوده است (Rafatullah *et al.*, 2006). در مطالعه‌ای که توسط چوی و همکارانش در سال ۲۰۰۶ انجام شده، اثرات آنتی‌اکسیدانی و محافظت از کبدی عصاره اتانولی شلغم در هر دو شرایط درون‌تنی (*in vivo*) و برون‌تنی (*in vitro*) مورد مطالعه قرار گرفته است. در مطالعه ایشان تجویز خوراکی عصاره اتانولی شلغم به موش‌های صحرایی که کبد آن‌ها توسط دی-گالاکتوزآمین (d-Galactosamine) آسیب دیده بود، منجر به بهبود وضعیت کبد گردیده است (Choi *et al.*, 2006).

یافته‌های این بررسی را می‌توان از نظر خواص فیتوشیمیایی گیاه مورد آزمایش هم مورد تحلیل قرار داد. مطالعه ترکیبات گیاه شلغم وجود ۱۴ ترکیب فنولی، ۶ اسید ارگانیک و خاصیت آنتی‌اکسیدانی بالای این گیاه را ثابت کرده است (Fernandes *et al.*, 2007). ترکیبات فنولیک، گروه بزرگی از متابولیت‌های ثانویه این سلسله گیاهی به‌شمار می‌روند. هم‌چنین تحقیقات نشان داده است که ایزوتیوسیانات‌ها و متابولیت‌های ایندول گلوکوزینولات دو گروه عمده از مشتقات

منابع

- Choi, H.J., Han, M.J., Baek, N.I., Kim, D.H., Jung, H.G. and Kim, N.J. (2006). Hepatoprotective effects of Brassica rapa (Turnip) on d-Galactosamine induced liver injured rats. *Korean Journal of Pharmacognosy*, 37(4): 258-265.
- Claiborne, A. (1985). Catalase activity. In: *CRC Handbook of Methods for Oxygen Radical Research*. Boca Raton, F.L. editor. Florida: CRC Press, Boca Raton, pp: 283-284.
- Fernandes, F., Valentão, P., Sousa, C., Pereira, J.A., Seabra, R.M. and Andrade, P.B. (2007). Chemical and antioxidative assessment of dietary turnip (*Brassica rapa* var. *rapa* L.). *Food Chemistry*, 105(3): 1003-1010.
- Fraga, C.G., Leibovitz, B.E. and Tappel, A.L. (1988). Lipid peroxidation measured as thiobarbituric acid-reactive substances in tissue slices: characterization and comparison with homogenates and microsomes. *Free Radical Biology and Medicine*, 4(3): 155-161.
- Francisco, M., Morenob, D.A., Cartea, M.E., Ferreres, F., Viguera, C.G. and Velasco, P. (2009). Simultaneous identification of glucosinolates and phenolic compounds in a representative collection of vegetable *Brassica rapa*. *Journal of Chromatography A*, 1216(38): 6611-6619.
- Frei, A., Zimmermann, A. and Weigand, K. (1984). The N-terminal propeptide of collagen type III in serum reflects activity and degree of fibrosis in patients with chronic liver disease. *Hepatology*, 4(5): 830-834.
- Ghaffari, A.R., Noshad, H., Ostadi, A., Ghojzadeh, M. and Asadi, P. (2011). The effects of milk thistle on hepatic fibrosis due to methotrexate in rat. *Hepatitis Monthly*, 11(6): 464-468.
- Hemeida, R.A.M. and Mohafez, O.M. (2008). Curcumin attenuates methotrexate-induced hepatic oxidative damage in rats. *Journal of the Egyptian National Cancer Institute*, 20(2): 141-148.
- Jouyban, A., Shaghghi, M., Manzoori, J., Soleymani, J. and Jalilvaez-Gharamaleki, J. (2011). Determination of methotrexate in biological fluids and a parenteral injection using terbium-sensitized method. *Iranian Journal of Pharmaceutical Research*, 10(4): 695-704.
- Jung, U.J., Baek, N.I., Chung, H.G., Bang, M.H., Jeong, T.S., Lee, K.T., *et al.* (2008). Effects of the ethanol extract of the roots of *Brassica rapa* on glucose and lipid metabolism in C57BL/KsJ-db/db mice. *Clinical Nutrition*, 27(1): 158-167.
- Kim, Y.H., Kim, Y.W., Oh, Y.J., Baek, N.I., Chung, S.A., Chung, H.G., *et al.* (2006). Protective effect of the ethanol extract of the roots of *Brassica rapa* on cisplatin-induced nephrotoxicity in LLC-PK1 cells and rats. *Biological and Pharmaceutical Bulletin*, 29(12): 2436-2441.
- Kind, P.R. and King, E.J. (1954). Estimation of plasma phosphates by determination of hydrolyzed phenol with antipyrin. *Journal of Clinical Pathology*, 7(4): 322-326.
- Lowry, O.H., Rosebrough, N.J., Farr, A.L. and Randall, R.J. (1951). Protein measurement with the folin phenol reagent. *Journal of Biological Chemistry*, 193: 265-275.
- Malloy, H.T. and Evelyn, K.A. (1937). The determination of bilirubin level with the photoelectric colorimeter. *Journal of Biological Chemistry*, 119: 481-484.
- Mithen, R., Faulkner, K., Magrath, R., Rose, P., Williamson, G. and Marquez, J. (2003). Development of isothiocyanate-enriched broccoli, and its enhanced ability to induce phase 2 detoxification enzymes in mammalian cells. *Theoretical and Applied Genetics*, 106(4): 727-734.
- Mohandas, J., Marshal, J.J., Duggin, G.G., Horvath, J.S. and Tiller, D.G. (1984). Low activities of glutathione-related enzymes as factors in the genesis of urinary bladder cancer. *Cancer Research*, 44(11): 5086-5091.
- Nishikimi, M., Appaji, N. and Yagi, K. (1972). The occurrence of superoxide anion in the reaction of reduced phenazine methosulfate and molecular oxygen. *Biochemical and Biophysical Research Communications*, 46(2): 849-854.

- Rafatullah, S., Al-Yahya, M., Mossa, J., Galal, A. and El-Tahir, K. (2006). Preliminary phytochemical and hepatoprotective studies on turnip *Brassica rapa* L. *International Journal of Pharmacology*, 2(6): 670-673.
- Reitman, S. and Frankel, S. (1957). A colorimetric method for the determination of serum glutamic oxaloacetic and glutamic pyruvic transaminase. *American Journal of Clinical Pathology*, 28: 56-63.
- Rezaei Moghadam, A., Mohajeri, D., Namvaran-Abbas-Abad, A., Manafi, H. and Mazani, M. (2013). Protective effect of turmeric extract on methotrexate-induced intestinal damage and oxidative stress. *Chinese Journal of Natural Medicines*, 11(5): 477-483.
- Rezaei Moghadam, A., Tutunchi, S., Namvaran-Abbas-Abad, A., Yazdi, M., Bonyadi, F., Mohajeri, D., *et al.* (2015). Pre-administration of turmeric prevents methotrexate-induced liver toxicity and oxidative stress. *BMC Complementary and Alternative Medicine*, 15(246): 1-13.
- Rotruck, I.T., Pope, A.L., Ganther, H.E., Swanson, A.B., Hafeman, D.G. and Hoekstra, W.G. (1973). Selenium: Biochemical role as a component of glutathione peroxidase. *Science*, 179: 588-590.
- Russo, V.M. (2008). Vegetable Brassicas and Related Crucifers. *Crop production science in horticulture* 14. *International Journal of Vegetable Science*, 14(1): 93.
- Shukia, R., Sharma, S.B., Puri, D., Prabhu, K.M. and Murthy, P.S. (2000). Medicinal plants for treatment of diabetes mellitus. *Indian Journal of Clinical Biochemistry*, 15(Suppl 1): 169-177.
- Thabrew, M.I., Joice, P.D. and Rajatissa, W. (1987). A comparative study of the efficacy of *Pavetta indica* and *Osbeckia octanda* in the treatment of liver dysfunction. *Planta Medica*, 53(3): 239-241.
- Traka, M. and Mithen, R. (2008). Glucosinolates, isothiocyanates and human health. *Phytochemistry Reviews*, 8(1): 269-282.
- Venkatesan, N., Punithavathi, D. and Arumugam, V. (2000). Curcumin prevents adriamycin nephrotoxicity in rats. *British Journal of Pharmacology*, 129(2): 231-234.
- Yüncü, M., Eralp, A. and Celök, A. (2006). Effect of aged garlic extract against methotrexate induced damage to the small intestine in rats. *Phytotherapy Research*, 20(6): 504-510.

The effect of hydroalcoholic extract of *Brassica rapa*. L root on methotrexate induced hepatotoxicity in the rat

Khodadad, S.¹, Mohajeri, D.^{2*}, Kaffashi Elahi, R.³

1- Graduate of Veterinary Medicine, Faculty of Veterinary Medicine, Tabriz Branch, Islamic Azad University, Tabriz, Iran.

2- Professor, Department of Pathobiology, Faculty of Veterinary Medicine, Tabriz Branch, Islamic Azad University, Tabriz, Iran.

3- Assistant Professor, Department of Clinical Sciences, Faculty of Veterinary Medicine, Tabriz Branch, Islamic Azad University, Tabriz, Iran.

*Corresponding author's email: daryoushmohajeri@yahoo.com

(Received: 2017/10/30 Accepted: 2018/9/19)

Abstract

Methotrexate as an anticancer drug is hepatotoxic at high doses. It has been proven that oxidative stress is involved in methotrexate induced toxicity. Because of antioxidant potential of *Brassica rapa*. L root, this study was undertaken to examine the protective effect of hydroalcoholic extract of *Brassica rapa* L. (BR) root on methotrexate induced hepatotoxicity in the rat. For this purpose, forty male Wistar rats were randomly divided into four equal groups. Group 1 was used as control; groups 2 and 4 were orally treated with BR root extract (200 mg/kg) for 15 consecutive days. Groups 3 and 4 received a single intraperitoneal dose of methotrexate (20 mg/kg) on the 10th day of the experiment. At the end of the experiment, serumic levels of AST and ALT, ALP and total bilirubin, albumin and total proteins were assessed. Malondialdehyde and activities of superoxide dismutase, catalase, glutathione peroxidase and glutathione reductase were assayed in liver homogenates. Tissue sections were prepared from the liver and finally, the biochemical findings were compared with histopathological results. In group 4, BR root extract significantly ($p<0.05$) decreased the levels of serum biomarkers of hepatic injury and total bilirubin, and significantly increased the levels of serum albumin and total proteins ($p<0.05$). Also BR root extract significantly ($p<0.05$) decreased the lipid peroxidation and elevated the decreased values of hepatic antioxidants in this group. Histopathologic changes including degeneration, inflammation and necrosis were in agreement with biochemical findings. The results indicated that BR root extract, because of its antioxidant potential, exerts a protective effect against methotrexate induced hepatotoxicity in rats.

Conflict of interest: None declared.

Keywords: Methotrexate, Hepatotoxicity, *Brassica rapa*. L root, Rat.