

آسیب‌شناسی بافتی اثر لیزر کم‌توان گالیم-آرسناید بر التیام زخم سوختگی درجه ۳ پوست در موش صحرائی

سیامند باستانی^۱، علی رضایی^{۲*}

۱- دانش‌آموخته دکترای حرفه‌ای دامپزشکی، واحد تبریز، دانشگاه آزاد اسلامی، تبریز، ایران.

۲- استاد گروه علوم درمانگاهی، واحد تبریز، دانشگاه آزاد اسلامی، تبریز، ایران.

*نویسنده مسئول مکاتبات : arezaie1@gmail.com

(دریافت مقاله: ۹۵/۱۰/۲۳ پذیرش: ۹۶/۵/۴)

چکیده

التیام سوختگی‌ها همواره به دلیل اختلال در روند ترمیم که منجر به طولانی شدن دوره بهبودی می‌گردد، مورد توجه بوده است. بنابراین، تلاش برای یافتن روش‌های موثر بر بهبود روند التیام سوختگی بسیار مهم است. مطالعه حاضر به منظور بررسی مورفومتری و هیستوپاتولوژی اثرات ترمیمی لیزر درمانی بر سوختگی درجه ۳ پوست در موش صحرائی انجام گردید. برای انجام این مطالعه، ۶۴ سر موش صحرائی نر نژاد ویستار موش‌ها به‌طور تصادفی به ۴ گروه مساوی شامل گروه اول: تیمار با لیزر با انرژی کمتر (۱۱/۷ انرژی بر سانتی‌مترمربع)، گروه دوم: تیمار با لیزر با انرژی بیشتر (۱۷/۵ انرژی بر سانتی‌مترمربع)، گروه سوم: تیمار با پماد نیتروفورازون و گروه چهارم: شاهد، تقسیم شدند. اقدامات اولیه برای ایجاد سوختگی پوست در هر ۴ گروه انجام گردید. برای ایجاد سوختگی، پوست ناحیه مورد نظر در مجاورت سیلندری به قطر ۲۲ میلی‌متر که متصل به منبع آب جوش (کتری) با ظرفیت ۵ لیتر بود، به مدت ۳ ثانیه قرار گرفت. همه سوختگی‌ها با توجه به علائم ریزینی، از نوع درجه ۳ تشخیص داده شدند. لیزر مورد استفاده در این مطالعه از نوع گالیم-آرسناید بود. نمونه‌های بافتی در روزهای ۳، ۷، ۱۴ و ۲۱ جدا و برای انجام آسیب‌شناسی بافتی به آزمایشگاه ارسال شدند. ارزیابی‌های مورفولوژی نشان‌دهنده افزایش معنی‌دار میزان انقباض زخم در حیوانات تحت درمان با لیزر به خصوص گروه اول در مقایسه با گروه شاهد بود. همچنین، در حیوانات تحت درمان با لیزر در هر دو گروه میزان نفوذ سلول‌های التهابی کاهش یافته و نوزایش عروقی، انتشار فیبروبلاست‌ها و ضخامت بافت پوششی افزایش نشان می‌داد. نتایج به‌دست آمده نشان داد که بهبود در روند ترمیم در گروه‌های تیمار با لیزر در تمام روزهای مورد مطالعه نسبت به گروه تیمار با پماد نیتروفورازون و شاهد معنی‌دار بوده است، که این امر نشان می‌دهد لیزر کم‌توان، اثرات ترمیمی بر سوختگی درجه ۳ پوست در موش صحرائی را دارد. کلیدواژه‌ها: لیزر درمانی، سوختگی درجه ۳، آسیب‌شناسی بافتی، مورفومتری، ترمیم پوست.

مقدمه

لیزر (LASER) مخفف پنج کلمه Light Amplification by the Simulated Emission of Radiation تحت عنوان "تقویت نور نشر برانگیخته" است. مبنای لیزر را آلبرت انیشتین در سال ۱۹۱۶ میلادی طی مطالعه‌ای مطرح کرد، ولی سال‌ها طول کشید تا اولین لیزر ساخته شد (Bartels, 2002a). در سال ۱۹۵۳ اولین لیزر اختراع شد. طبقه‌بندی لیزرها به روش‌های مختلفی از جمله بر اساس کاربرد، قدرت، نوری که از لیزر ساطع می‌شود و... انجام می‌گیرد (Bartels, 2002b).

درمان با استفاده از لیزرهای کم‌توان (Low-Level Laser Therapy; LLLT) اولین بار به وسیله مستر به عنوان یک روش درمانی مطرح شد. اولین گروه از محققین اثرات مثبت لیزر یاقوت با انرژی پایین ۱ ژول بر سانتی‌متر مربع را در ترمیم زخم نشان دادند. مواد متعددی در ساختن لیزرهای مصرفی در لیزر کم‌توان مثل هلیوم نئون، یاقوت، آرگون، کریپتون، آلومینیوم-گالیوم-آرسناید و گالیوم-آرسناید به کار رفته‌اند (Itkan and Drake, 1997; Posten et al., 2005).

در لیزردرمانی کم‌توان پارامترهای متعددی از جمله توان، طول موج، پهنای پالس، زمان تابش و دوز مورد بحث قرار می‌گیرد (Katzir, 1993; Pöntinen, 1992). استفاده از لیزر به عنوان یک درمان غیرجراحی در طول سالیان گذشته مورد استفاده قرار گرفته است (Hawkins and Abrahamse, 2007). با این حال اثر لیزر در کاهش درد و یا اثر آن در بهبود زخم همچنان مورد بحث است (Enwemeka et al., 2004; Denise and Heidi, 2007).

بدون تردید پوست وسیع‌ترین و یکی از مهم‌ترین اعضای بدن است، که جراح دامپزشک با آن مواجه می‌شود (Farahpour and Sedaghat, 2015). پوست وظایف گوناگونی از جمله جلوگیری از نفوذ عوامل بیماری‌زا به داخل بدن، محافظت از ساختارهای زیرین، حفظ آب بدن و... را به عهده دارد. بنابراین، هرگونه اختلال در یکپارچگی آن می‌تواند آسیبی جدی برای کل بدن به حساب آید. آسیب‌های حرارتی و سوختگی هنوز هم یکی از مهم‌ترین علل مرگ‌ومیر و از کار افتادگی در بسیاری از کشورهای جهان محسوب می‌شوند (Mussel et al., 2003). زخم‌های ناشی از سوختگی بر اساس عامل ایجادکننده به سوختگی‌های حرارتی، الکتریکی، شیمیایی و تشعشعی و بر اساس شدت و نوع زخم به سوختگی درجه ۱ (فقط شامل اپیدرم)، سوختگی درجه ۲ (شامل اپیدرم و درم) و سوختگی درجه ۳ (که باعث از بین رفتن تمام لایه‌های پوست می‌شود) تقسیم می‌شوند (Bromley, 1993; Masuelli et al., 2010; Fubini, 1987; Baxter et al., 1991). آسیب به بافت آغاز یک سری فرآیندهای پیچیده است. این فرآیندها شامل بسیاری از پاسخ‌های سلولی و بیوشیمیایی است که در نهایت به بهبود و ترمیم زخم منجر می‌شود (Chen et al., 1999; Williams, 2004). این فرآیندهای پیچیده به شدت جراحی و بافت درگیر بستگی دارد (Chen et al., 1999). از همین رو است که استفاده از داروها و مواد و روش‌هایی که بتوانند سرعت و کیفیت بهبودی را بالا ببرند با استقبال بیشتری مواجه خواهند شد. یکی از روش‌های که باعث تسریع بهبودی زخم می‌شود استفاده از لیزر است (Ezaati et al., 2010).

هدف از این مقاله بررسی اثرات ترمیمی لیزردرمانی با استفاده از لیزر کم‌توان گالیم-آرسناید بر سوختگی درجه ۳ پوست در موش صحرایی است.

مواد و روش‌ها

مطالعه حاضر از نوع تجربی آزمایشگاهی بود. برای انجام این مطالعه، ۶۴ سر موش صحرایی نر نژاد ویستار با وزن متوسط ۲۲۰ الی ۲۵۰ گرم و سن بیست هفته انتخاب گردید. جهت شروع مطالعه، مکانی مناسب و بدون استرس جهت نگهداری موش‌ها آماده گردید. پس از یک هفته عادت به وضعیت جدید، مطالعه روی حیوانات انجام گردید. در این مطالعه، کلیه ملاحظات اخلاقی و دستورالعمل‌های کار روی حیوانات آزمایشگاهی رعایت گردید. آب و جیره غذایی نیز به طور آزاد در دسترس قرار گرفت. موش‌ها به‌طور تصادفی در چهار گروه ۱۶ تایی قرار گرفتند. در یک روز همه موش‌ها تحت معاینه کامل بالینی قرار گرفتند. پوست ناحیه مورد نظر تراشیده و با بتادین رقیق‌شده ضدعفونی شد. سپس موش‌ها با استفاده از کتامین هیدروکلراید با دوز ۶۰ میلی‌گرم بر کیلوگرم و زایلازین ۲ درصد با دوز ۱۰ میلی‌گرم بر کیلوگرم به صورت تزریق عضلانی بیهوش گردیدند. برای مقیدسازی، موش‌ها در جعبه‌ای به طول ۱۸ و عرض ۱۰ سانتی‌متر که دارای سوراخی به قطر ۲ سانتی‌متر مربع بود قرار داده شدند. برای ایجاد سوختگی، سوراخ جعبه به فاصله ۵ سانتی‌متر از یک سیلندر با قطر ۲۲ میلی‌متر که متصل به منبع آب جوش ۱۰۰ درجه سانتی‌گراد با ظرفیت ۵ لیتر بود، به مدت ۳ ثانیه قرار داده شد. همه سوختگی‌ها

با توجه به جراحات بافتی اپیدرم، درم و هیپودرم از نوع سوختگی درجه ۳ تشخیص داده شدند.

لیزر کم‌توانی که در این تحقیق استفاده شد، از نوع گالیم-آرسناید شرکت موستانگ کشور روسیه بود.

در گروه ۱، پروتکل درمانی با لیزر کم‌توان گالیم-آرسناید با فرکانس پالس شده روی ۳۰۰۰ هرتز با طول موج ۷۹۰ نانومتر با انرژی ۱۱/۷ انرژی بر سانتی‌مترمربع به مدت ۳۱۰ ثانیه، هفته‌ای ۳ بار انجام گردید.

در گروه ۲، پروتکل درمانی با لیزر کم‌توان گالیم‌آرسناید با فرکانس پالس شده روی ۳۰۰۰ هرتز با طول موج ۷۹۰ نانومتر با انرژی ۱۷/۵ انرژی بر سانتی‌مترمربع به مدت ۳۱۰ ثانیه، هفته‌ای ۳ بار انجام گردید.

در گروه ۳، پروتکل درمانی با استفاده از پماد سوختگی نیتروفورازون ۰/۲ درصد (شرکت بهوزان، ایران) مطابق دستورالعمل شرکت تولیدکننده دارو انجام گرفت.

در گروه ۴، درمانی انجام نگرفت و از این گروه به عنوان شاهد استفاده شد.

از سوختگی‌های ایجاد شده به صورت روزانه تصاویر دیجیتالی تهیه شد و با استفاده از نرم افزار اتوکلد مساحت سوختگی‌ها اندازه‌گیری و جهت ارزیابی هیستومتریک مورد بررسی قرار گرفتند. در روزهای ۳، ۷، ۱۴ و ۲۱ بعد از سوختگی از موش‌ها نمونه پوست گرفته شد و بعد از انجام نمونه‌برداری، این موش‌ها آسان‌کشی شدند. نمونه‌های برداشته‌شده، روی یک تکه کائوچو یا مقوای سفت قرار داده شدند و از چهار گوشه با سوزن ته‌گرد ثابت گردیدند، سپس در فرمالین بافری ۱۰ درصد پایدار شدند. از نمونه‌های پایدارشده در

فرمالین، مقاطع بافتی با قطر ۶ میکرون و رنگ‌آمیزی هماتوکسیلین-اوتوزین تهیه شد. کلیه مقاطع با توجه به فاکتورهای ادم و واکنش آماسی، پرخونی و خونریزی، فیبروپلازی و بلوغ نسج گرانوله، بازسازی بافت

پوششی و انقباض زخم بر اساس جدول ۱ رتبه‌بندی شدند. رتبه ۱ نشان‌دهنده ضعیف‌ترین و رتبه ۹ نشان‌دهنده عالی‌ترین التیام بود.

جدول ۱- درجه‌بندی هیستوپاتولوژیک ترمیم زخم سوختگی پوست

امتیاز	دسته‌بندی
	بازسازی سلول‌های پوششی
۱	عدم مشاهده بازسازی بافت پوششی
۲	آغاز بازسازی بافت پوششی
۳	پوشش کمتر از نصف زخم
۴	پوشش بیشتر از نصف زخم
۵	پوشش سراسر زخم با ضخامت نامنظم
۶	پوشش سراسر زخم به طور طبیعی
	گسترده‌گی واکنش فیبروتیک در پایان دوره مطالعه
۱	عدم رسوب کلاژن
۲	ظهور جدید الیاف کلاژن در محل زخم
۳	فیروز لامینا پروپریا
۴	فیروز لایه درم
۵	پیشرفت فیروز تا لایه زیرین
	ارزیابی خونریزی متعاقب جراحی
۱	خونریزی در زخم در بیش از یک دوم میدان دید میکروسکوپی با بزرگنمایی پایین (۱۰٪)
۲	خونریزی در زخم ما بین یک چهارم تا یک دوم میدان دید میکروسکوپی با بزرگنمایی پایین (۱۰٪)
۳	خونریزی در زخم در کمتر از یک چهارم میدان دید میکروسکوپی با بزرگنمایی پایین (۱۰٪)
۴	خونریزی محدود به لبه‌های برش جراحی
۵	خونریزی جراحی فقط در بخشی از برش
۶	عدم مشاهده خونریزی
	روند فیبروپلازی در فضای زخم
۱	عدم ظهور بافت جوانه‌ای
۲	ظهور اولیه بافت جوانه‌ای در محل زخم
۳	گسترش بافت جوانه‌ای پرسلول
۴	ظهور اولیه الیاف کلاژن
۵	گسترش الیاف کلاژن
۶	تجمع تراکم و ایجاد نظم در رشته‌های کلاژن (اسکار)
۷	ظهور ضمایم پوستی در جوانب نسج اسکار

ادامه جدول ۱

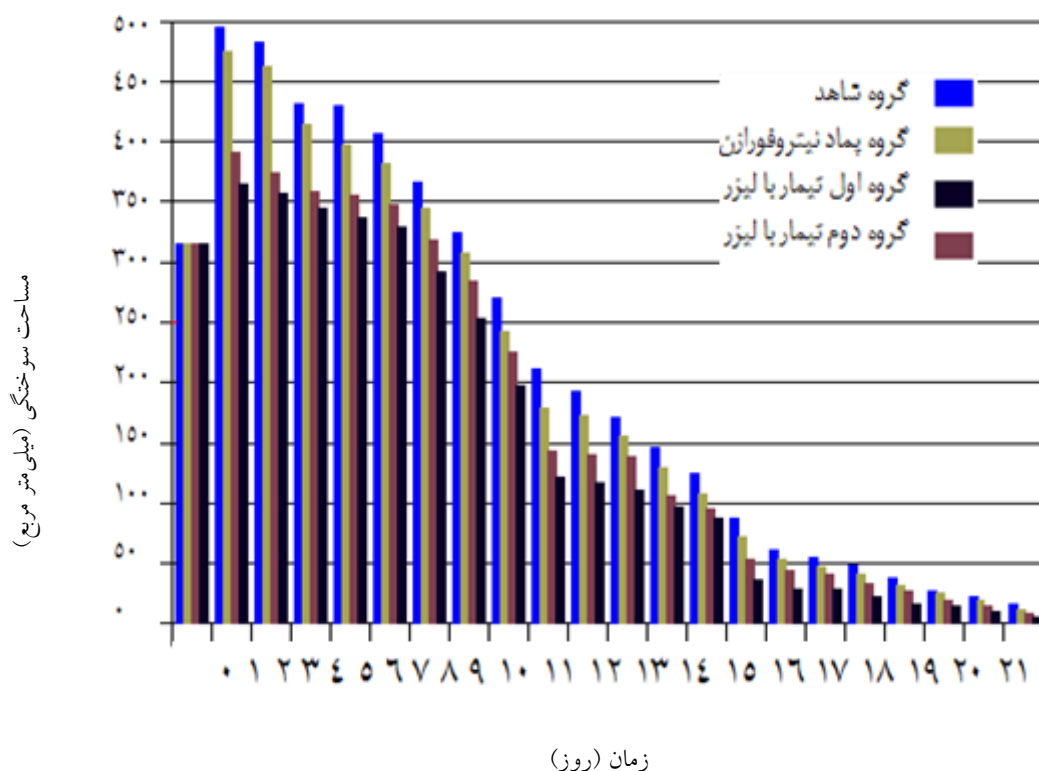
۱	درجه‌بندی میزان ادم و آماس
۲	گسترش سلول‌های آماسی حاد به سمت داخل لخته و ارتشاح دور رگی و مشاهده سلول‌های آماسی حاد در بیش از یک دوم میدان دید میکروسکوپی با بزرگنمایی ۱۰٪ همراه با نکروز بافتی
۳	گسترش سلول‌های آماسی حاد به سمت داخل لخته و ارتشاح دور رگی و مشاهده سلول‌های آماسی حاد بین یک چهارم تا یک دوم میدان دید میکروسکوپی با بزرگنمایی ۱۰٪ بدون نکروز بافتی
۴	گسترش سلول‌های آماسی حاد به سمت داخل لخته و ارتشاح دور رگی و مشاهده سلول‌های آماسی حاد در کمتر از یک چهارم میدان دید میکروسکوپی با بزرگنمایی ۱۰٪ با نکروز بافتی
۵	گسترش سلول‌های آماسی حاد به سمت داخل لخته و ارتشاح دور رگی و داخل بافت همبندی
۶	گسترش سلول‌های آماسی حاد به سمت داخل لخته و ارتشاح دور رگی
۷	گسترش سلول‌های آماسی حاد به سمت داخل لخته
۸	حضور سلول‌های آماسی حاد در لبه‌های برش عدم وجود آماس
۱	درجه‌بندی جهت ارزیابی میزان انقباض زخم
۲	عدم کاهش اندازه زخم
۳	کاهش اندازه زخم تا ۱۰٪ اندازه اولیه زخم
۴	کاهش اندازه زخم تا ۲۰٪ اندازه اولیه زخم
۵	کاهش اندازه زخم تا ۳۰٪ اندازه اولیه زخم
۶	کاهش اندازه زخم تا ۴۰٪ اندازه اولیه زخم
۷	کاهش اندازه زخم تا ۵۰٪ اندازه اولیه زخم
۸	کاهش اندازه زخم تا ۶۰٪ اندازه اولیه زخم
۹	کاهش اندازه زخم تا ۷۰٪ اندازه اولیه زخم کاهش اندازه زخم تا ۸۰٪ اندازه اولیه زخم

یافته‌ها

گروه تیمار با پماد نیتروفرازون در روز چهارم و در گروه شاهد از روز ششم دوره تیمار شروع شد. به مرور زمان، تا روز هفتم به ترتیب گروه‌های تیمار با لیزر و پماد نیتروفرازون و بعد از آنها گروه شاهد بیشترین میزان جمع‌شدگی زخم را داشتند. در روز ۲۱ دوره تیمار، هر دو گروه تیمار با لیزر بیش‌ترین میزان جمع‌شدگی زخم را نشان می‌دادند و کمترین میزان جمع‌شدگی زخم در گروه شاهد مشاهده شد (نمودار ۱).

یافته‌های هیستومتری و مورفومتری: تا روز دوم

دوره تیمار مساحت سوختگی در هر چهار گروه در مقایسه با روز صفر افزایش قابل توجهی را نشان داد که این پدیده به واسطه تطابق زمانی با فاز آماسی ترمیم زخم قابل توجیه است. علاوه بر التهاب و آماس، کشش پوست و عضلات نیز در افزایش مساحت سوختگی در این روزها دخالت دارند. در روز سوم اندازه مساحت سوختگی در هر دو گروه تیمار با لیزر کاهش چشم‌گیری را نشان داد، در صورتی که این کاهش در



نمودار ۱- تغییرات اندازه مساحت زخم در طول دوره تیمار در گروه‌های مورد مطالعه

ارتشاح سلول‌های آماسی به‌ویژه نوتروفیل‌ها در داخل بافت همبند سست قابل مشاهده بود. سطح سوختگی توسط پوستول شامل و رشته‌های فیبرین و بقایای گلبول‌های قرمز و نوتروفیل‌ها به مقدار فراوان پوشانده شده بود. در گروه شاهد ارتشاح سلول‌های آماسی و رسوب فیبرین در محل زخم، و پرخونی و خونریزی شدت بسیار بیشتری نسبت به گروه‌های تیمار داشت. در گروه‌های تیمار با لیزر کم‌توان در روز هفتم دوره تیمار، از میزان لخته همراه با فیبرین و سلول‌های خونی کاسته شده بود. در نمای ریزبینی، جمع‌شدگی زخم کاملاً مشخص بود، طوری‌که سطح زخم به یک سوم حجم اولیه کاهش یافته بود. هم‌چنین از شمار سلول‌های آماسی به شدت کاسته شده بود. در گروه

یافته‌های آسیب‌شناسی بافتی: در مشاهدات ریزبینی، در روز سوم مطالعه در هر دو گروه لیزردرمانی نوزایش بافت پوششی از کناره‌های سوختگی قابل مشاهده بود و پوستول روی سوختگی را پوشانده و سلول‌های آماسی در آن قابل مشاهده بود، ولی از تعداد سلول‌های آماسی نسبت به روز صفر کاسته شده بود. ارتشاح فیبروبلاست‌ها به داخل بافت همبند آرتولار قابل مشاهده بود. تفاوتی بین گروه‌های ۱ و ۲ که با لیزر تیمار شده بودند، در روز ۳ دوره تیمار وجود نداشت. در روز ۳ دوره تیمار در گروه ۳ که با پماد نیتروفورازون تیمار شده بود، نوزایش بافت پوششی از کناره‌های زخم آغاز گردیده بود و ارتشاح فیبروبلاست‌ها به داخل نسج به همراه رسوب فیبرین و

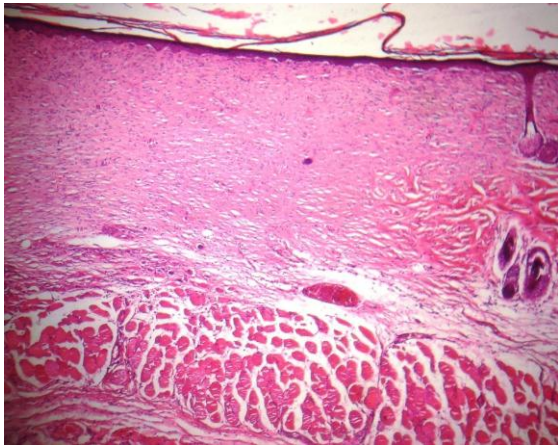
پرسلول و کم رشته فضای ترمیمی را در ناحیه درم کاملاً پر کرده بود ولی هیچ‌گونه ضمایم پوستی در منطقه التیام مشاهده نمی‌شد.

در گروه‌های تیمار با لیزر کم‌توان در روز ۲۱ دوره تیمار، بافت همبندی پرکننده فضای زخم بلوغ بیشتری را نشان می‌داد و بافت پوششی نیز از کیفیت بهتری برخوردار بود. فضای زخم در ناحیه هیپودرم از بافت همبند سست و پرعروق تشکیل شده بود. همچنین، فولیکول‌های مو در حال گسترش به داخل نسج جوشگاهی بودند (شکل‌های ۱ و ۲). در گروه تیمار با پماد نیتروفورازون، ضمایم پوستی فولیکول مو در اطراف نسج ترمیمی افزایش داشته و رشته‌های کلاژن بیشتر شده بودند و از نظم بیشتری برخوردار بودند. همچنین، از میزان عروق نوساز کاسته شده بود (شکل ۳). در گروه شاهد فضای التیام در ناحیه درم توسط بافت همبندی پررشته، کم عروق و کم سلول پر شده بود. رشته‌های کلاژن هنوز باریک بوده و تراکم و سازمان نیافته بودند. اثری از سلول‌های آماسی دیده نمی‌شد و ضمایم پوستی نیز در نسج ترمیمی مشاهده نمی‌گردیدند (شکل ۴).

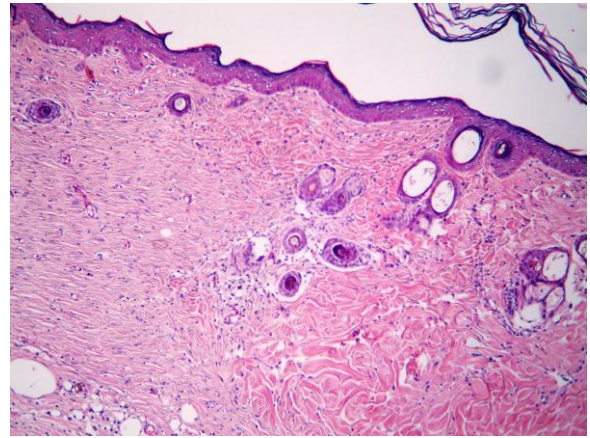
تغییرات برآیند کلی التیام در گروه‌های مختلف در روزهای ۰، ۳، ۷، ۱۴ و ۲۱ دوره تیمار در نمودار ۲ نشان داده شده است.

تیمار با پماد نیتروفورازون برخلاف دو گروه قبلی بافت همبند آرتولار وجود نداشت. در گروه شاهد، در روز ۷ نسج گرانولی به صورت بافت همبند جوان پرسلول، پرعروق و کم رشته در فضای زخم مشاهده می‌شد و پرخونی و خونریزی همچنان مشخص بود.

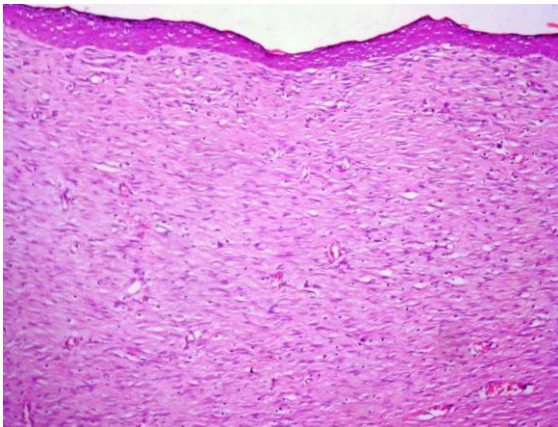
نمای ریزینی از موضع ترمیم پوست در گروه‌های تیمار با لیزر کم‌توان در روز چهارده دوره ترمیم، وضعیت بهتری را نسبت به گروه‌های دیگر نشان می‌داد. فضای زخم در ناحیه درم به شدت کاهش یافته و توسط بافت همبند جوان پررشته، کم عروق و کم سلول پر شده بود. همچنین، هیچ اثری از سلول‌های آماسی مشاهده نمی‌شد. با وجود این، رشته‌های کلاژن موجود در بافت همبندی هنوز به طور کامل سازمان نیافته بودند. در گروه تیمار با پماد نیتروفورازون فضای زخم توسط بافت گرانولر جوان پر شده بود. تعداد سلول‌های آماسی نوع حاد به شدت کاهش یافته بود و بافت همبند سست آرتولار در قسمت‌های عمقی زخم قابل مشاهده بود. بافت پوششی به طور کامل سطح زخم را پوشانیده بود ولی در جایی که لخته وجود داشت، به‌طور مشخصی نازک بود. لخته خون در سطح زخم محتوی مقدار زیادی نوتروفیل بود و گلبول‌های قرمز در داخل لخته قابل مشاهده بودند. در روز ۱۴ دوره تیمار در گروه شاهد، سطح زخم سوختگی توسط بافت پوششی به طور کامل پوشیده شده بود. همچنین بافت همبند جوان



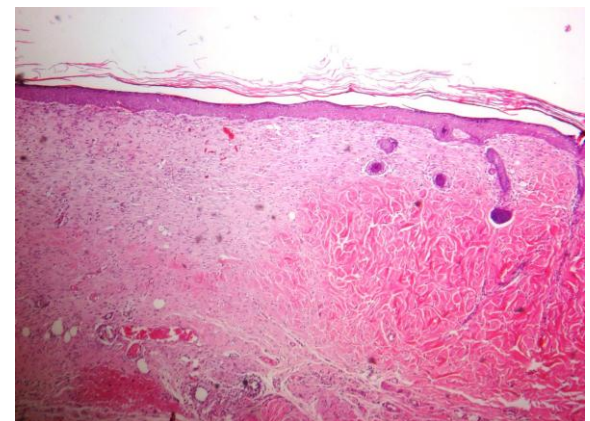
شکل ۳- نمای ریزبینی از موضع ترمیم پوست در گروه تیمار با پماد نیتروفلورازون در روز ۲۱ دوره تیمار (رنگ‌آمیزی هماتوکسیلین-انوزین، درشت‌نمایی $\times 120$).



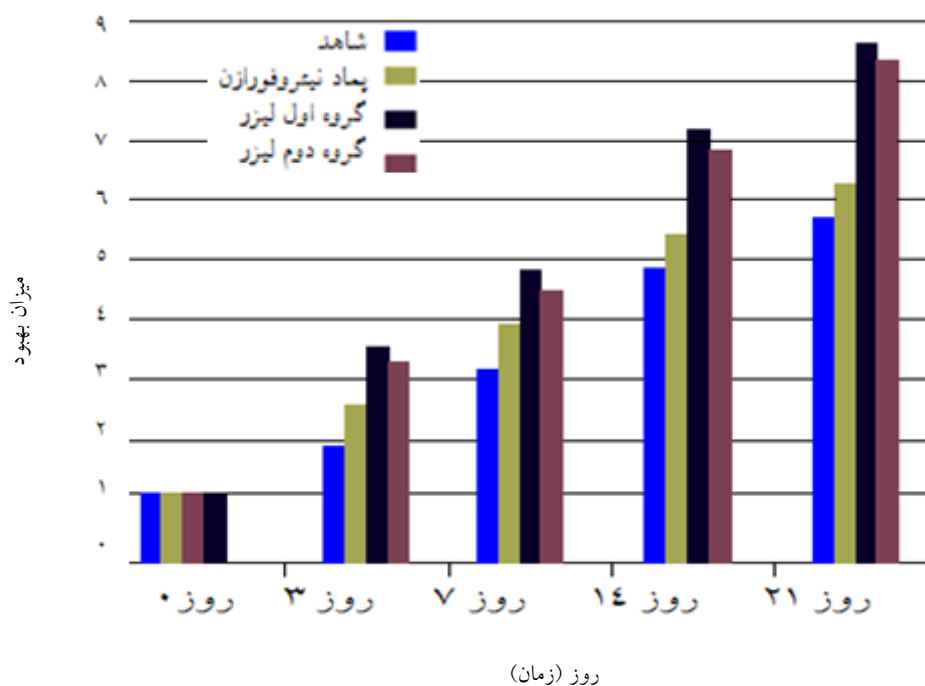
شکل ۱- نمای ریزبینی از موضع ترمیم پوست در موش گروه اول تیمار با لیزر کم‌توان در روز ۲۱ دوره تیمار (رنگ‌آمیزی هماتوکسیلین-انوزین، درشت‌نمایی $\times 120$).



شکل ۴- نمای ریزبینی از موضع ترمیم پوست در موش گروه شاهد در روز ۲۱ دوره تیمار (رنگ‌آمیزی هماتوکسیلین-انوزین، درشت‌نمایی $\times 100$).



شکل ۲- نمای ریزبینی از موضع ترمیم پوست در موش گروه دوم تیمار با لیزر کم‌توان در روز ۲۱ دوره تیمار (رنگ‌آمیزی هماتوکسیلین-انوزین، درشت‌نمایی $\times 120$).



نمودار ۲- تغییرات برآیند کلی التیام در گروه‌های مختلف در روزهای ۰، ۳، ۷، ۱۴ و ۲۱ دوره تیمار

بحث و نتیجه‌گیری

مطالعه حاضر به منظور بررسی و مقایسه اثرات ترمیمی لیزر کم‌توان با دو سطح انرژی متفاوت روی سوختگی‌های درجه ۳ در موش صحرائی پرداخته است. مطالعه حاضر نشان داد که افزایش معنی‌داری در بسته شدن زخم در گروه‌های تیمار با لیزر نسبت به دو گروه دیگر وجود دارد. زخم‌های ناشی از سوختگی توانایی پایینی در ترمیم دارند، لذا باعث ایجاد مشکلات بالینی مهمی مانند عفونت، نکروز، گانگرن و... می‌شوند (Cheng et al., 1982). بنابراین، تلاش‌های فراوانی در جهت تسریع بهبودی زخم‌های ناشی از سوختگی انجام شده است (Galati et al., 2007). فرآیند ترمیم زخم، طی سه مرحله التهابی، افزایش سلولی و بلوغ، شروع و خاتمه می‌یابد. بلافاصله پس از ایجاد زخم، عروق آسیب‌دیده منقبض می‌گردند. پس از چند دقیقه عروق

خونی منبسط شده تا خون‌رسانی به محل آسیب جهت بازسازی افزایش یابد و در ادامه مرحله التهابی آغاز می‌گردد (Beldon, 2010). از ویژگی‌های اصلی مرحله التهابی، حضور سلول‌های آماسی (نوتروفیل‌ها، ماست سل‌ها و بازوفیل‌ها) و تولید و ترشح فاکتورهای التهابی از جمله انواعی از سایتوکین‌ها، پروستاگلاندین‌ها و اینترلوکین‌ها توسط سلول‌های آماسی در محل زخم می‌باشد. وجود عفونت‌های باکتریایی در محل زخم باعث مهاجرت نوتروفیل‌های بیشتری به موضع زخم شده که این امر می‌تواند باعث تخریب بافتی و طولانی شدن مدت زمان مرحله التهابی و در نتیجه افزایش زمان مورد نیاز جهت ترمیم کامل بافت آسیب‌دیده شود، که این امر با عوارضی همچون درد بیش از حد در مراحل ابتدایی و پارگی لبه‌های به‌هم چسبیده و یا تولید بافت اسکار زیاد در محل زخم همراه می‌گردد. بررسی‌های

and Mester, 1989) و با توجه به این‌که لیزر کم‌توان عارضه قابل توجهی ندارد (Pontinen, 1992)، در طیف وسیعی از زخم‌ها و مواردی که دچار سوختگی شده‌اند، از آن استفاده می‌نمایند (Posten et al., 2005). یافته‌های حاصل از این بررسی نشان‌دادند که حجم بسیار بالاتری از کلاژن در گروه‌های تحت درمان با لیزر، در محل زخم رسوب کرده‌است. از آنجایی که کلاژن پروتئین عمده ماتریکس خارج‌سلولی است و منجر به افزایش قدرت کشیده‌شدن لبه‌های زخم به طرف یکدیگر می‌گردد، از این‌رو ارزیابی میزان رسوب کلاژن در بافت جوانه‌ای و همچنین مساحت زخم می‌تواند بیانگر افزایش میزان سرعت ترمیم زخم باشد (Beldon, 2010). در مطالعه حاضر مشخص گردید که میزان کلاژن ساخته‌شده در زخم‌های تیمار با لیزر در هر دو گروه افزایش قابل ملاحظه‌ای پیدا کرده‌است. استفاده از لیزر کم‌توان جهت ترمیم زخم ناشی از سوختگی، بوسیله شلاجر و همکارانش مورد بررسی قرار گرفت. ایشان ضایعات حاصله را با لیزر دیود با موج پیوسته با طول موج‌های ۶۳۵، ۶۷۰ و ۶۹۰ نانومتر تحت درمان قرار دادند و پس از بررسی‌های پاتولوژی تفاوت معنی‌داری در روند ترمیم بین گروه‌ها دیده نشد (Schlager, 2000b). همچنین، در بررسی اندازه مساحت زخم در گروه‌های تیمار و شاهد مشخص گردید که اندازه زخم در گروه‌های تیمار با لیزر در هر دو گروه در مقایسه با گروه سوم و شاهد، به شکل معنی‌داری کاهش یافته‌است.

کانا و همکارانش به بررسی اثرات ترمیمی لیزر هلیوم‌نئون (He-Ne) (۶۳۲/۸ نانومتر) و لیزر آرگون (۵۱۴/۵ نانومتر) با دوز ۲۰-۴ ژول بر سانتی‌متر مربع بر

فیزیولوژیکی در ارتباط با لیزردرمانی سوختگی نشان داده‌است که تولید و ترشح فاکتورهای التهابی دارای عملکردی متقابل با نوتروفیل‌ها است، به‌طوری‌که نوتروفیل‌ها با ترشح آنزیم‌های پروتئاز و الاستاز با تحت تأثیر قرار گرفتن لیزر، می‌توانند اثر مثبتی را ایفا کنند (McDaniel et al., 2011). یافته‌های حاصل از تحقیق حاضر نشان داد که در هر دو گروه تیمار با لیزر، میزان ادم و التهاب بافتی بسیار کمتر از گروه تیمار با پماد نیتروفورازون و گروه شاهد بود. در ادامه فرآیند روند التیام زخم، با کاهش میزان ادم و التهاب بافتی، مرحله دوم روند ترمیم با نوزایش عروقی، مهاجرت فیبروبلاست‌ها و فیبروسیت‌ها به محل زخم آغاز می‌گردد، در نتیجه، ساخت و ترشح حجم بالاتری از کلاژن، الاستین و پروتئوگلیکان در محل زخم مشاهده می‌شود (Beldon, 2010). در بررسی حاضر، نتایج نشان داد در هر دو گروه تیمار با لیزر، میزان ارتشاح سلول‌های ایمنی تک هسته‌ای، فیبروبلاست‌ها و فیبروسیت‌ها در محل زخم در روزهای سوم و هفتم نمونه‌برداری، بسیار بالاتر از دو گروه دیگر بود. لیزردرمانی با هدف بازگرداندن عملکرد بیولوژیکی طبیعی سلول‌های آسیب‌دیده انجام می‌شود (Tunér and Hode, 2002). با توجه به پاتوفیزیولوژی زخم‌های ناشی از سوختگی در بیماران و نیز اثرات مثبت لیزر در بهبود جریان خون و ترمیم بافت‌ها از طریق تحریک متابولیسم سلولی، اخیراً از لیزر کم‌توان نیز در بهبود ترمیم انواع زخم‌ها استفاده می‌شود (Baxter, 1999). از آنجا که مکانیسم‌های اثر لیزر کم‌توان در بهبود جریان خون و وازودیلاتاسیون موضعی منجر به ترمیم‌پذیری بیشتر و وسیع‌تر سلول‌های بافت نرم می‌گردد (Bihari

میزان بسته‌شدن زخم در گروه‌های تیمار شده با لیزر نسبت به گروه شاهد تفاوت معنی‌داری را نشان داد که این امر می‌تواند ناشی از اثرات ترمیمی لیزر بر سلول‌های آماسی و عروق‌زایی، یا ناشی از اثرات ضد میکروبی لیزر در روند ترمیم باشد. علت وجود چنین نتایجی که گاهی در تضاد با هم هستند را می‌توان در نوع لیزر مورد استفاده، عناصر موجود در لیزرها، سیستم لیزرها و همچنین طول موج‌های مورد استفاده جست‌وجو کرد. در نهایت با توجه به نتایج پژوهش‌های گذشته و یافته‌های مطالعه حاضر، استفاده از لیزر درمانی برای مداوای زخم بستر و زخم‌های دیابتی توصیه می‌گردد و همچنین مطالعات با تعداد نمونه بیشتر در این زمینه در دیگر مدل‌های آزمایشگاهی پیشنهاد می‌شود.

سپاسگزاری

از زحمات آقای مهندس شکوهی به عنوان کارشناس آزمایشگاه دانشکده دامپزشکی دانشگاه آزاد اسلامی واحد تبریز تشکر و قدردانی می‌شود. نویسندگان اعلام می‌دارند که هیچ‌گونه تضاد منافی ندارند.

زخم‌های باز جراحی که روی پوست ایجاد شده بود، پرداختند. در این بررسی گروهی که تحت لیزر هلیوم‌نئون با دوز ۴ ژول بر سانتی‌متر مربع قرار گرفته بودند، سرعت بسته‌شدن زخم به طور قابل توجهی افزایش یافته بود (Posten *et al.*, 2005).

عزتی و همکاران در سال ۲۰۱۰ به بررسی میزان بسته‌شدن زخم در سوختگی درجه ۲ پرداختند که میزان بسته‌شدن زخم افزایش معنی‌داری را در گروه درمان با لیزر به مدت ۳۱۰ ثانیه (۸۹۰ نانومتر، ۳۰۰۰ هرتز، ۱۱/۷ انرژی بر سانتی‌متر مربع) نشان داد (Ezzati *et al.*, 2010).

در بررسی حاضر که مطالعه بر روی اثرات درمانی لیزر کم‌توان مدل گالیم-آرسناید با طول موج ۷۹۰ نانومتر با دو انرژی مختلف بود، تفاوتی بین دو گروه درمانی با لیزر دیده نشد. بنابراین، می‌توان این‌طور استنباط کرد که انرژی دستگاه لیزر در روزهای مختلف در روند التیام سوختگی درجه ۳ اثر قابل توجهی ندارد. در هر صورت، طبق مطالعه عزتی و همکاران که در سال ۲۰۱۰ روی سوختگی‌های درجه ۲ انجام شد، طول موج استفاده شده، تاثیر معنی‌داری در ترمیم زخم دارد (Ezzati, 2010)، که این نتایج برخلاف یافته‌های شلاجر و همکاران است (Schlager, 2000a). همچنین

منابع

- Bartels, K.E. (2002a). Laser in Medicine and Surgery. *Veterinary Clinics Small Animal Practice*, 32: 415-425.
- Bartels, K.E. (2002b). Laser Information. *Veterinary Clinics Small Animal Practice*, 46: 523-546.
- Baxter, G.D. (1999). *Therapeutic Lasers, Therapy and Practice*: Churchill Livingstone, Edinburgh, pp: 1254-1255.

- Baxter, G.M. (1991). Management of Burns. In: Equine medicine and surgery. 4th ed., Goleta: American Veterinary Publication, pp: 1843-1847.
- Beldon, P. (2010). Basic science of wound healing. Surgery (Oxford), 28(9): 409-412.
- Bihari, I. and Mester, A.R. (1989). The biostimulative effect of low level laser therapy of long-standing crural ulcers using helium neon Laser, helium neon plus infrared lasers, and non-coherent light: Preliminary report of a randomized double-blind comparative study. Laser Therapy, 1(2): 97-101.
- Bromley, M. (1993). Equine Injury, Theory and Rehabilitation. Oxford Black well scientific publication, pp: 52-112.
- Chen, E.A., Zhao, L., Bamat, M., Von Borsrel, R. and Mustoe, T. (1999). Acceleration of wound healing with topically applied deoxyribonucleosidas. Archives of Surgery, 134(5): 520-525.
- Cheng, N., Van Hoof, H., Bockx, E., Hoogmartens, M.J., Mulier, J.C., De Dijcker, F.J., et al. (1982). The Effect of electric currents on ATP generation protein synthesis, And membrane transport in rat skin. Clinical Orthopaedics and Related Research, 1(171): 264-272.
- Denise, H. and Heidi, A. (2007). Phototherapy-a treatment modality for wound healing and pain relief. African Journal of Biomedical Research, 10: 99-109.
- Enwemeka, C.S., Parker, J.C., Dowdy, D.S., Harkness, E.E., Sanford, L.E. and Woodruff, L.D. (2004). The efficacy of low power lasers in tissue repair and pain control: a meta-analysis study. Photomedicine and Laser Therapy, 22(4): 323-329.
- Ezzati, A., Bayat, M. and Khoshvaghti, A. (2010). Low-level laser therapy with a pulsed infrared laser accelerates second-degree burn healing in rat: a clinical and microbiologic study. Photomedicine and Laser Surgery, 28(5): 603-611.
- Farahpour, M.R. and Sedaghat, S. (2015). Effect of Malva sylvestris hydroethanolic leaf extract on the healing of full-thickness, excisional skin wounds in the rat: Veterinary Clinical Pathology, 9: 73-89. [In Persian]
- Fubini S.L. (1987). Burns. In: Current Therapy in Equine Medicine. Robinson, N.E. editor. Philadelphia: WB Saunders, pp: 639-641.
- Galati, E.M., Monforte, M.T., Miceli, N., Mondello, M.R., Taviano, M.F., Galluzzo, M., et al. (2007). Mill. Mucilages show Cytoprotective Effect and Gastric Mucosa in Rat. Phytotherapy Research, 21(4): 344-346.
- Itkan, I. and Drake, E.H. (1997). History of Laser in Medicine. In: Laser In Cutaneous And Aesthetic Surgery. Arndt, K.A., Drove, Js. and oibricht, S.M. editors. Philadelphia: Lippincott-Raven, pp: 3-10.
- Katzir, A. (1993), Medical Laser, In Laser and Optical Fibers in Medicine. San Diego., CA: Academic Press, pp: 180-209
- Masuelli, L., Tumino, G., Turriziani, M., Modesti, A. and Mei, R. (2010). Topical Use of Sucralfate in Epithelial wound healing: clinical evidences and molecular mechanisms of action. Recent Patents on Inflammation and Allergy Drug Discovery, 4(1): 25-36.
- McDaniel, J.C., Massey, K. and Nicolaou, A. (2011). Fish oil supplementation alters levels of lipid mediators of inflammation in microenvironment of acute human wounds. Wound Repair Regeneration, 19(2): 189-200.
- Mussel Oliveira, R.L., Saliva S.A.S., Costa, A.M. and Mandarim-De-Lacerda, C.A. (2003). Mast cell in tissue response in density materials: an adhesive resin, a calcium hydroxide and a glass ionomer cement. Journal of cellular and molecular medicine, 7(2): 171-178.
- Pöntinen P.J. (1992). Low Level Laser Therapy as a Medical Treatment Modality: A Manual for Physicians, Dentists, Physiotherapist and Veterinary Surgeons. Art Urpo Publisher.
- Posten, W., Wrone, D.A., Dover J.S., Arndt, K.A., Silapunt, S. and Alam, M. (2005). Low-level laser therapy for wound healing: mechanism and efficacy. Dermatologic Surgery, 31(3): 334-340.

-
- Schlager, A., Oehler, K., Huebner, K.U., Schmuth, M. and Spotel, L. (2000a). Healing of burns after treatment with 670- nanometer low-power laser light. *Plastic and Reconstructive Surgery*, 105(5): 1635-1639.
 - Schlager, A., Kronberger, P., Petschke, F. and Ulmer, H. (2000b). Low-power laser light in the healing of burns: a comparison between two different wavelength (635 nm and 690 nm) and a placebo group. *Lasers in Surgery and Medicine*, 27: 39-42.
 - Tunér, J. and Hode, L. (2002) *Laser Therapy, Clinical Practice and Scientific Background*. Prima Books AB, Grangesberg, Sweden. Chapter 1. Some Basic Laser Physics. pp: 12-22.
 - Williams, J. (2004). *Wound Healing: Tendons, Ligaments, Bone, Muscles, and Cartilage, Canine Rehabilitation and Physical Therapy*. Section 2: Basic Concepts of Veterinary Medicine. Chapter 6, Elsevier, pp: 100-112.