

## مطالعه تاثیر عصاره اتانولی کلم بروکلی بر استرس اکسیداتیو القاء شده توسط استامینوفن در کلیه موش صحرائی

حسین جدی<sup>۱</sup>، داریوش مهاجری<sup>۲\*</sup>

۱- دانش‌آموخته دامپزشکی، واحد تبریز، دانشگاه آزاد اسلامی، تبریز، ایران.

۲- استاد گروه پاتوبیولوژی، واحد تبریز، دانشگاه آزاد اسلامی، تبریز، ایران.

\*نویسنده مسئول مکاتبات: daryoushmohajeri@yahoo.com

(دریافت مقاله: ۹۵/۱۲/۲۲ پذیرش نهایی: ۹۶/۵/۴)

### چکیده

مصرف مقادیر زیاد استامینوفن باعث آسیب کلیوی می‌شود. هدف از این مطالعه، ارزیابی تعیین اثرات محافظتی عصاره اتانولی کلم بروکلی در مقابل آسیب ایجاد شده توسط استامینوفن در بافت کلیه موش صحرائی بود. موش‌های صحرائی نر و بیستار به‌طور تصادفی در ۴ گروه ۸ سَری توزیع گردیدند. گروه ۱ به‌عنوان شاهد، نرمال سالین (۱۰ ml/kg) و گروه ۲ عصاره الکلی کلم بروکلی (mg/kg) در ۲۰۰ را با تزریق داخل صفاقی به‌طور یک‌روز در میان، در مدت ۱۴ روز دریافت کردند. گروه ۳ استامینوفن را به‌صورت تک‌دوز (۷۵۰ mg/kg) با تزریق داخل صفاقی دریافت کرد. گروه ۴ پس از دریافت تک‌دوز استامینوفن (۷۵۰ mg/kg) با تزریق داخل صفاقی، عصاره الکلی کلم بروکلی را مشابه گروه ۲ دریافت کرد. در پایان دوره آزمایش، سطح سرمی اوره، اسید اوریک و کراتینین مورد سنجش قرار گرفت. آسیب‌شناسی بافتی نیز جهت ارزیابی درجات مختلف آسیب‌های کلیه انجام گردید. ماحصل پراکسیداسیون لیپیدی (مالون‌دی‌آلدئید)، فعالیت سوپراکسید دیسموتاز، کاتالاز، گلوکاتایون پراکسیداز و گلوکاتایون ردوکتاز جهت ارزیابی استرس اکسیداتیو در هموژنات بافت کلیه مورد سنجش قرار گرفت. عصاره اتانولی کلم بروکلی در موش‌های تیمار شده با استامینوفن به‌طور معنی‌داری مقادیر سرمی اوره، اسید اوریک و کراتینین و میزان پراکسیداسیون لیپیدی بافت کلیه را کاهش و سطوح آنتی‌اکسیدان‌های آن را افزایش داد. در آسیب‌شناسی بافتی، عصاره اتانولی کلم بروکلی، جراحات کلیوی موش‌ها را بهبود بخشید. یافته‌های بررسی حاضر نشان داد که عصاره اتانولی کلم بروکلی دارای اثرات حفاظتی در برابر سمیت کلیوی استامینوفن بوده و اثرات محافظتی فوق‌ممکن است با خواص آنتی‌اکسیدانی و پاک‌سازی رادیکال‌های آزاد توسط عصاره مرتبط باشد.

کلیدواژه‌ها: کلم بروکلی، استرس اکسیداتیو، استامینوفن، کلیه، موش صحرائی.

## مقدمه

استامینوفن به عنوان پرمصرف‌ترین داروی ضد درد در دوزهای بالا باعث نکرروز شدید کلیه شده و به نارسایی کلیوی منجر می‌گردد. مکانیسم‌های آسیب کلیه توسط استامینوفن به خوبی شناخته نشده است، ولی تخلیه گلوتاتیون احیاء (Glutathione; GSH)، اتصال کووالان به پروتئین‌ها، تولید گونه‌های فعال اکسیژن (Reactive oxygen species; ROS) و نیتریک اکسید و پراکسیداسیون لیپیدی مهم‌ترین عوامل دخیل در مکانیسم آسیب کلیه توسط استامینوفن قلمداد شده‌اند و نشان داده شده است که عوامل آنتی‌اکسیدان در برابر نفروتوکسیسیتی این دارو نقش محافظتی دارند (Parra *et al.*, 2003).

اگرچه عوامل دارویی متنوعی برای درمان انواع بیماری‌ها وجود دارد، لکن اغلب بیماران قادر به تحمل اثرات جانبی داروهای شیمیایی نیستند و از سوی دیگر اکثر گیاهان اثرات جانبی بسیار اندکی در بیماران به جای می‌گذارند. میوه‌ها و سبزیجات منبع بسیار خوبی از آنتی‌اکسیدان‌های طبیعی در رژیم غذایی انسان هستند که شامل ترکیبات آنتی‌اکسیدانی متنوعی از جمله کارتنوئیدها، ویتامین‌ها، فلاونوئیدها و سایر ترکیبات فنولیک، گلوتاتیون و متابولیت‌های درونزاد می‌باشند که بدن را در مقابل رادیکال‌های آزاد مضر محافظت می‌کنند (Larson, 1988). این آنتی‌اکسیدان‌ها به شدت با کاهش خطر ابتلا به بیماری‌های مزمن نظیر اختلالات قلبی-عروقی، سرطان، دیابت، آلزایمر، کاتاراکت و عوارض ناشی از کهولت در ارتباط هستند (Zhang and Hamauzu, 2004). سبزیجات چلیپائی (cruciferous vegetables) متعلق به خانواده cruciferae به خصوص

جنس Brassica نظیر بروکلی (broccoli)، گل‌کلم (cauliflower)، کلم پیچ (kale) و کلم بروکسل (brussels sprouts) دارای اثرات محافظتی ارزشمند و مهم در برابر بیماری‌ها هستند (Verhoeven *et al.*, 1997). این گیاهان حاوی مقادیر زیادی ایزوتیوسیانات (اغلب به شکل پیش‌سازهای گلوکوزینولات) هستند که بعضی از آن‌ها (به‌عنوان مثال سولفورافان یا ۴-متیل سولفینیل بوتیل ایزوتیوسیانات) القاء‌کننده‌های قدرتمند آنزیم‌های فاز ۲ هستند (Fahey *et al.*, 1997). از آنجائی‌که بروکلی (*Brassica oleracea L. var. italica*) حاوی تنوعی از پلی‌فنل‌ها می‌باشد، لذا منبع بسیار خوبی از ترکیبات لازم برای سلامتی بدن به شمار می‌رود (Moreno *et al.*, 2006). اثرات مفید بروکلی احتمالاً به خواص آنتی‌اکسیدانی مستقیم و غیرمستقیم آن مربوط می‌شود (Finley *et al.*, 2005). همچنین بروکلی حاوی سایر ترکیبات محافظ نظیر بتا-کاروتن، ویتامین C و ویتامین E است که در کاهش گونه‌های فعال اکسیژن موثر هستند (Chiu and Houghton, 2005). بروکلی اثرات آنتی‌اکسیدانی و محافظتی خود را در مقابل بسیاری از بیماری‌ها از جمله پارکینسون (Han *et al.*, 2007)، سرطان پستان (Singletary and MacDonald, 2000)، سرطان مثانه (Zhang *et al.*, 2006)، سرطان پروستات (Canene *et al.*, 2007)، سرطان ریه (Ritz *et al.*, 2007)، سرطان کلیه (Bosetti *et al.*, 2007)، سرطان کبد (Kensler *et al.*, 2005)، سرطان پوست (Talalay *et al.*, 2007)، آسیب مغز (Zhao *et al.*, 2007) و فزونی کلسترول خون (Murashima *et al.*, 2004) نشان داده است.

۱۲ ساعت و در قفس‌های جداگانه نگه‌داری شدند. تغذیه موش‌ها با استفاده از پلت آماده صورت گرفت و آب نیز به‌طور دائم در اختیار آنها قرار گرفت. پس از عادت به محیط جدید، موش‌ها به‌طور تصادفی به ۴ گروه مساوی تقسیم شدند. گروه ۱ به‌عنوان شاهد سالم، نرمال سالی‌ن را به میزان ۱۰ ml/kg یک‌روز در میان به شکل تزریق داخل صفاقی طی ۱۴ روز دریافت کرد. گروه ۲ عصاره الکلی کلم بروکلی (۲۰۰ mg/kg) را از راه تزریق داخل صفاقی یک‌روز در میان در مدت ۱۴ روز دریافت کرد. گروه ۳ استامینوفن را به‌صورت تک-دوز (۷۵۰ mg/kg) از راه تزریق داخل صفاقی دریافت کرد. گروه ۴ پس از دریافت تک‌دوز استامینوفن (۷۵۰ mg/kg) از راه تزریق داخل صفاقی، عصاره الکلی کلم بروکلی (۲۰۰ mg/kg) را مشابه گروه ۲ با تزریق داخل صفاقی به‌طور یک‌روز در میان طی ۱۴ روز دریافت کرد.

**روش تهیه عصاره:** کلم بروکلی پس از خریداری توسط گروه گیاه‌شناسی دانشکده کشاورزی دانشگاه آزاد اسلامی تبریز مورد تأیید قرار گرفت. کلم بروکلی پس از شستشو توسط آب، خشک گردیده و به قطعات کوچک تقسیم شد. قطعات گیاه در محیط سایه در مدت ۳۰ روز خشک گردیده و هموژنیزه شد تا به شکل پودر درآمد. عصاره اتانولی به روش سوکسله با استفاده از ۵۰۰ میلی‌لیتر اتانول ۹۵ درجه برای ۱۰۰ گرم وزن خشک ماده گیاهی تهیه شد. عصاره در حمام بخار به‌صورت نیمه‌جامد تغلیظ شد. دوز مصرف عصاره نیز بر اساس مطالعه وادیول و گوری در سال ۲۰۱۱ تعیین گردید (Vadivel and Gowry, 2011).

با توجه به مجموعه فوق‌الذکر در مورد اثرات مفید بروکلی، این گیاه احتمالاً توانایی آن را خواهد داشت که بتواند کلیه‌ها را از آسیب ناشی از تنش‌های اکسایشی القاء‌شده توسط استامینوفن محافظت کند. در هر صورت، طی بررسی منابع، مطالعه‌ای منتشرشده در رابطه با اثرات محافظتی عصاره اتانولی کلم بروکلی در برابر استرس اکسیداتیو القاء‌شده توسط استامینوفن در بافت کلیه موش صحرائی یافت نشد. بنابراین، مطالعه حاضر برای اولین بار جهت ارزیابی اثرات محافظتی عصاره اتانولی کلم بروکلی در برابر آسیب ناشی از استرس اکسیداتیو القاء‌شده توسط استامینوفن در بافت کلیه موش صحرائی انجام گردید.

## مواد و روش‌ها

**طرح آزمایش:** مطالعه حاضر از نوع تجربی آزمایشگاهی بوده و در محل مرکز تحقیقات دانشگاه آزاد اسلامی تبریز انجام شد. جهت انجام مطالعه تعداد ۳۲ سر موش‌های صحرائی نر نژاد ویستار در محدوده وزنی  $20 \pm 200$  گرم و سن ۹-۱۰ هفته از مرکز پرورش حیوانات آزمایشگاهی دانشگاه آزاد اسلامی تبریز تهیه شد. در این مطالعه کلیه ملاحظات اخلاقی و پروتکل‌های کار روی حیوانات آزمایشگاهی مورد تأیید کمیته نظارت بر حقوق حیوانات آزمایشگاهی مرکز تحقیقات آزاد اسلامی تبریز، مد نظر قرار گرفت.

پس از انتقال موش‌ها به محل انجام مطالعه، به‌منظور پرهیز از استرس و سازگارشدن با محیط، هیچ‌گونه آزمایشی به مدت یک هفته روی آنها صورت نگرفت. موش‌ها در درجه حرارت ۲۴ درجه سانتی‌گراد و رطوبت نسبی هفتاد درصد و چرخه روشنایی-تاریکی

پراکسیداسیون چربی در کبد با روش رنگ سنجی (colorimetrically) به وسیله اندازه گیری TBARS (thiobarbituric acid reacting substances) طبق روش فراگا و همکاران در سال ۱۹۸۸ انجام شد (Fraga *et al.*, 1988). به طور خلاصه، ۰/۱ میلی لیتر هموژنات بافتی با ۲ میلی لیتر معرف TCA-HCl (trichloroacetic acid) (۳۷ درصد TBA-(acid Thiobarbituric acid) (۲۵/۰ مول HCL و ۱۵ درصد TCA، به نسبت ۱:۱:۱) مخلوط و پس از ۱۵ دقیقه قرارگیری در بن ماری جوشان، خنک گردید و در ۳۵۰۰ g به مدت ۱۰ دقیقه در دمای اتاق سانتریفیوژ شد. شدت جذب محلول رویی شفاف در ۵۳۵ nm در مقابل بلانک اندازه گیری گردید. مقادیر به صورت نانومول بر ۱۰۰ گرم بافت بیان شدند.

فعالیت سوپراکسید دیسموتاز توسط روش نیشیکیمی و همکاران تعیین گردید (Nishikimi *et al.*, 1972). در حدود ۵ میکروگرم از پروتئین های تام هر یک از هموژنات های کلیوی با بافر پیروفسفات سدیم، فنازین متوسولفات

(phenazine methosulfate; PMT) و نیترو-بلو تترازولیوم (Nitro-blue Tertazolium; NBT) مخلوط گردید. واکنش با افزودن نیکوتین آمید-آدنین دی-نوکلئوتید (Nicotinamide-adenine dinucleotide; NADH) آغاز شد. مخلوط واکنش در دمای ۳۰ درجه سلسیوس به مدت ۹۰ ثانیه انکوبه و با افزودن ۱ میلی لیتر اسید استیک گلاسیال متوقف گردید. شدت جذب مخلوط رنگزای تشکیل شده در ۵۶۰ nm اندازه گیری شد. هر واحد از فعالیت سوپراکسید دیسموتاز به صورت غلظت آنزیم مورد نیاز برای

**نمونه برداری و روش های تشخیصی:** ۲۴ ساعت پس از تجویز آخرین دوز دارو، نمونه خون جهت اندازه گیری اوره (Fawcett and Scott, 1960)، اسید اوریک (Caraway, 1955) و کراتینین سرم (Teitz, 1987)، از سینوس پشت کره چشم (retro-orbital plexus) اخذ گردید. سرم نمونه های خون توسط سانتریفیوژ با سرعت ۲۵۰۰ دور در دقیقه و به مدت ۱۵ دقیقه در دمای ۳۰ درجه سانتی گراد جدا شد. همزمان همه موش ها با ایجاد دررفتگی در مهره های گردن (cervical dislocation) به راحتی کشته شدند. کلیه چپ موش ها سریعاً خارج و در سالیین بسیار سرد شستشو و هموژنات ۱۰ درصد در ۱/۱۵ درصد (w/v) کلرور پتاسیم تهیه شد. هموژنات با سرعت ۷۰۰۰ دور در دقیقه و به مدت ۱۰ دقیقه در دمای ۴ درجه سانتی گراد سانتریفیوژ شده و محلول شناور (supernatant) جهت سنجش میزان پراکسیداسیون لیپیدی (Lipid peroxidation; LPO) سوپراکسید دیسموتاز (Superoxide dismutase; SOD)، کاتالاز (Catalase); گلوتاتیون پراکسیداز (Glutathione peroxidase; GPX) و گلوتاتیون ردوکتاز (Glutathione reductase; GR) مورد استفاده قرار گرفت.

فعالیت آنزیم های آنتی اکسیدانی مورد مطالعه و میزان MDA با استفاده از کیت های تجاری موجود (Nanjing Jiancheng Bioengineering Institute, Nanjing, China) و طبق دستورالعمل شرکت تولید کننده کیت انجام شد. مقدار MDA بافتی به صورت نانومول (nmol) مالون دی آلدئید در میلی گرم پروتئین و فعالیت آنتی اکسیدانی به صورت واحدهای قراردادی در میلی گرم پروتئین عنوان گردید.

سلسیوس به مدت ۱۰ دقیقه انکوبه گردید. واکنش با افزودن ۰/۵ میلی لیتر تری کلرواستیک اسید ۱۰ درصد متوقف و لوله‌ها با ۲۰۰۰ دور در دقیقه به مدت ۱۵ دقیقه سانتریفیوژ شدند. ۳ میلی لیتر دی سدیم هیدروژن ۰/۸ mM و ۰/۱ میلی لیتر DTNB ۰/۰۴ درصد به محلول شناور افزوده شد و بلافاصله رنگ حاصله در ۴۲۰nm اندازه گیری شد. فعالیت گلوتاتیون پراکسیداز به صورت میلی گرم پروتئین/دقیقه/میکرومول گلوتاتیون اکسید بیان گردید.

فعالیت گلوتاتیون ردوکتاز با استفاده از روش مهنداس و همکاران (Mohandas *et al.*, 1984) بر اساس واکنش ذیل مورد سنجش قرار گرفت.

$$\text{NADPH} + \text{H}^+ + \text{GSSG} \rightarrow \text{NADP}^+ + 2\text{GSH}$$

در حضور گلوتاتیون ردوکتاز، گلوتاتیون اکسید، احیاء گردیده و هم‌زمان، NADPH به NADP<sup>+</sup> اکسیده می‌شود. فعالیت آنزیم در دمای اتاق و با ناپدید شدن میزان NADPH در دقیقه با اندازه گیری اسپکتروفتومتری کاهش جذب نوری در ۳۴۰nm تعیین گردید.

برای مطالعات هیستوپاتولوژی، پس از پایدارسازی کلیه چپ در فرمالین بافری ۱۰ درصد، از بافت‌های قالب‌گیری شده در پارافین، مقاطع پی درپی با ضخامت ۵ میکرون و رنگ آمیزی معمول هماتوکسیلین-ائوزین تهیه شد. مقاطع تهیه شده، با میکروسکوپ نوری مدل نیکون (ECLIPSE, E200، ساخت کشور ژاپن) مورد مطالعه قرار گرفتند. بررسی مقاطع آسیب‌شناسی توسط یک مقیاس نیمه کمی (semiquantitative scale) و به صورت دوسو بی‌خبر جهت ارزیابی تغییرات پاتولوژیک، مورد مطالعه قرار گرفتند و از لحاظ شدت آسیب بر اساس روش بالودیا و همکاران در سال ۲۰۰۹، به صورت عدم وجود آسیب (-)، آسیب ملایم (+)،

ممانعت از تولید رنگ تا ۵۰ درصد در ۱ دقیقه، تحت شرایط مطالعه، تعیین گردید.

فعالیت کاتالاز توسط روش کلابورنه در سال ۱۹۸۵ و بر اساس تجزیه پراکسید هیدروژن در ۲۴۰nm، مورد سنجش قرار گرفت (Claiborne, 1985). به‌طور خلاصه، مخلوط مورد سنجش متشکل از ۱/۹۵ میلی لیتر بافر فسفات (۰/۰۵ M و pH=۷)، ۱ میلی لیتر پرکسید هیدروژن (۰/۰۱۹ M) و ۰/۰۵ میلی لیتر PMS (۱۰ درصد) در حجم نهایی ۳ میلی لیتر بود. تغییرات در جذب، در ۲۴۰nm اندازه گیری شد. در نهایت نتیجه به شکل "فعالیت کاتالاز در دقیقه" محاسبه گردید.

فعالیت گلوتاتیون پراکسیداز با استفاده از روش روتراک و همکاران (Rotruck *et al.*, 1973) و بر اساس واکنش ذیل مورد سنجش قرار گرفت.

$$\text{H}_2\text{O}_2 + 2\text{GSH} \rightarrow 2\text{H}_2\text{O} + \text{GSSG}$$

(گلوتاتیون احیاء)

گلوتاتیون پراکسیداز، در هموزنات بافتی، گلوتاتیون را اکسیده کرده که به‌طور هم‌زمان پراکسید هیدروژن به آب احیاء می‌گردد. این واکنش پس از ۱۰ دقیقه توسط تری کلرواستیک اسید متوقف و گلوتاتیون باقی مانده توسط محلول دی تیویس نیتروبنزوئیک اسید (Dithiobis nitrobenzoic acid; DTNB) مجدداً فعال گردیده و منجر به تشکیل ترکیب رنگی می‌گردد که با اسپکتروفتومتر در ۴۲۰nm اندازه گیری می‌شود. مخلوط واکنش‌گر متشکل از ۰/۲ میلی لیتر اتیلن دی آمین ترا ایتیلن دی آمین ترا ethylenediamine tetra-acetic acid; (EDTA) ۰/۸ mM، ۰/۱ میلی لیتر آزید سدیم (azide) ۱۰ mM، ۰/۱ میلی لیتر پراکسید هیدروژن ۲/۵mM و ۰/۲ میلی لیتر هموزنات بود که در ۳۷ درجه

آسیب متوسط (++)، آسیب شدید (+++) رتبه‌بندی شدند (Bhalodia, 2009).

**تحلیل آماری داده‌ها:** داده‌های به‌دست‌آمده کمی به‌صورت  $\text{mean} \pm \text{SEM}$  ارائه و اختلاف معنی‌دار بین گروه‌ها توسط آزمون تحلیل واریانس یک‌طرفه (ANOVA) و آزمون تعقیبی توکی (Tukey) در سطح معنی‌داری  $p < 0/05$  توسط نرم‌افزار آماری SPSS ویرایش ۱۹ مورد واکاوی قرار گرفت.

### یافته‌ها

**فراسنجه‌های بیوشیمیایی سرم:** در موش‌های صحرایی تیمار شده با استامینوفن سطوح سرمی اوره، اسید اوریک و کراتینین در مقایسه با گروه شاهد به‌طور معنی‌داری ( $p < 0/05$ ) افزایش یافت. تیمار با عصاره اتانولی کلم بروکلی، سطوح سرمی اوره، اسید اوریک و کراتینین را که در اثر استامینوفن افزایش یافته بود به‌طور معنی‌دار ( $p < 0/05$ ) کاهش داد (جدول ۱).

جدول ۱- تاثیر عصاره الکلی کلم بروکلی بر تغییرات پارامترهای بیوشیمیایی سرم در سمیت کلیوی استامینوفن در موش صحرایی

گروه	تیمار	فراسنجه‌های بیوشیمیایی		
		اوره (mg/dl)	اسید اوریک (mg/dl)	کراتینین (mg/dl)
۱	نرمال‌سالین	۲۳/۴۲±۰/۵۳	۱/۲۶±۰/۱۳	۱/۱۵±۰/۱۱
۲	عصاره اتانولی کلم بروکلی	۲۲/۱۰±۰/۴۳	۱/۲۴±۰/۱۵	۱/۱۷±۰/۱۳
۳	استامینوفن	۳۶/۶۲±۰/۸۶*	۲/۵۵±۰/۳۲*	۲/۵۵±۰/۲۳*
۴	استامینوفن + عصاره اتانولی کلم بروکلی	۲۴/۰۵±۰/۵۷	۱/۲۸±۰/۱۷	۱/۲۰±۰/۱۸

مقادیر به‌صورت میانگین  $\pm$  انحراف استاندارد برای ۸ موش صحرایی در هر گروه ارائه شده است.

\*: نشانگر اختلاف معنی‌دار با گروه شاهد سالم

**اثرات آنتی‌اکسیدانی:** در موش‌های تیمار شده با استامینوفن سطوح سرمی آنزیم‌های سوپراکسید دیسموتاز، کاتالاز، گلوتاتیون پراکسیداز و گلوتاتیون ردوکتاز در مقایسه با گروه شاهد به‌طور معنی‌داری ( $p < 0/001$ ) کاهش و میزان مالون‌دی‌آلدئید به‌طور معنی‌داری ( $p < 0/001$ ) افزایش یافت. تیمار با عصاره

اتانولی کلم بروکلی سطوح سرمی آنزیم‌های آنتی‌اکسیدانی فوق را که در اثر استامینوفن کاهش یافته بود، به‌طور معنی‌دار ( $p < 0/001$ ) افزایش داد. تیمار با عصاره اتانولی کلم بروکلی مقدار افزایش یافته مالون‌دی‌آلدئید را در موش‌های تیمار شده با استامینوفن به‌طور معنی‌دار ( $p < 0/001$ ) کاهش داد (جدول ۲).

جدول ۲- تاثیر عصاره الکلی کلم بروکلی بر فعالیت آنتی‌اکسیداتیوی کلیه در سمیت کلیوی استامینوفن در موش صحرایی

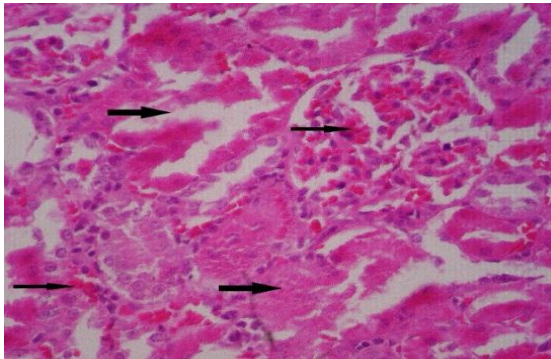
فراسنجه‌های بیوشیمیایی					تیمار	گروه
گلوتاتیون ردوکناز (U/mg protein)	گلوتاتیون پراکسیداز (U/mg protein)	کاتالاز (U/mg protein)	سوپراکسید دیسموتاز (U/mg protein)	مالون‌دی‌آلدئید (nmol/g protein)		
۱۱۲/۷۲±۷/۱۵	۱۹/۵۱±۱/۳۵	۶۲/۶۵±۳/۴۲	۱۵/۲۴±۰/۵۱	۳/۵۲±۰/۱۵	نرمال سالمین	۱
۱۰۵/۳۲±۶/۸۹	۲۰/۴۷±۱/۷۶	۶۵/۸۸±۲/۷۵	۱۴/۴۵±۰/۳۳	۳/۵۸±۰/۱۷	عصاره اتانولی کلم بروکلی	۲
۷۰/۵۶±۵/۹۰*	۱۵/۱۳±۱/۲۴*	۵۴/۹۵±۲/۳۴*	۹/۶۵±۰/۲۷*	۵/۶۱±۰/۴۵*	استامینوفن	۳
۱۰۱/۱۷±۶/۷۳	۱۷/۵۴±۱/۲۱	۶۳/۱۱±۲/۸۰	۱۳/۸۲±۰/۳۶	۳/۸۰±۰/۲۳	استامینوفن + عصاره اتانولی کلم بروکلی	۴

مقادیر به صورت میانگین ± انحراف استاندارد برای ۸ موش صحرایی در هر گروه ارائه شده است.

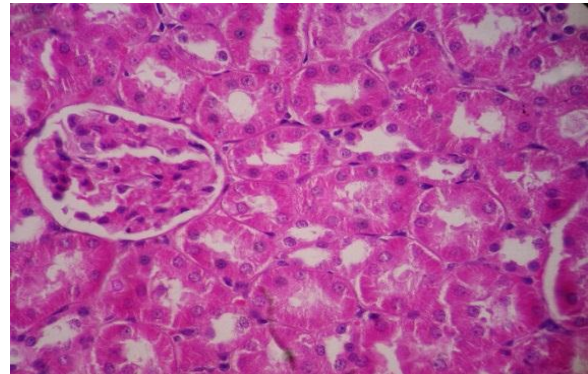
\*: نشانگر اختلاف معنی‌دار با گروه شاهد سالم

نمونه‌های بافتی گروه ۴ (تیمار با استامینوفن+عصاره اتانولی کلم بروکلی) بهبود قابل توجهی در بروز تغییرات پاتولوژیک مشاهده گردید. تغییرات پاتولوژیک مشاهده شده در این گروه‌ها شامل پرخونی و ادم جزعی و تغییرات ملایم دژنراتیو همراه با نکروز خفیف و پراکنده سلول‌های اپیتلیال توبولی بود (شکل ۴). تغییرات آسیب‌شناسی بافتی تمامی گروه‌ها در جدول ۳، درجه‌بندی و مقایسه گردیده است.

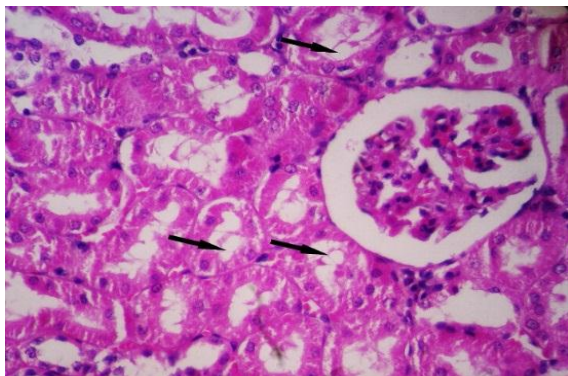
آسیب‌شناسی بافتی: در مطالعات ریزینی نمونه‌های گروه ۱ (شاهد سالم) ساختار بافت کلیه‌ها کاملاً سالم و طبیعی بود (شکل ۱). در نمونه‌های گروه ۲ (تیمار با عصاره اتانولی کلم بروکلی) ساختار بافت کلیه‌ها نیز طبیعی و سالم به نظر می‌رسید و اثری از تغییرات بافتی در آن مشاهده نگردید (شکل ۲). در نمونه‌های بافتی گروه ۳ (تیمار با استامینوفن) آسیب بافت کلیه به صورت تغییرات دژنراتیو سلول‌های توبولی، نکروز حاد توبول‌ها، ادم، پرخونی و خونریزی شدید بینابینی مشاهده گردید. تغییرات نکروز، پرخونی و خونریزی شدید نیز در گلومرول‌ها بسیار واضح بود (شکل ۳). در



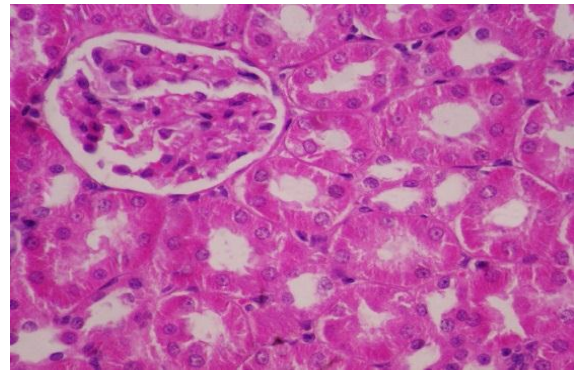
شکل ۳- نمای ریزینی از بافت کلیه یک موش صحرائی از گروه تیمار با استامینوفن که در آن تغییرات شدید و گسترده نکروز سلول‌های اپیتلیال توبولی (پیکان‌های ضخیم) در منطقه قشری کلیه و همچنین پرخونی و خونریزی در کلافه مویرگی گلومرول و بافت بینابینی کلیه (پیکان‌های نازک) مشخص می‌باشد (هماتوکسیلین-ائوزین، درشت‌نمایی ۲۵۰×).



شکل ۱- نمای ریزینی از بافت کلیه یک موش صحرائی از گروه شاهد سالم که ساختار آن طبیعی است (هماتوکسیلین-ائوزین، درشت‌نمایی ۲۵۰×).



شکل ۴- نمای ریزینی از بافت کلیه یک موش صحرائی از گروه تیمار با استامینوفن + عصاره اتانولی کلم بروکلی که آسیب بافتی فقط به شکل تغییرات دژنراتیو خفیف (پیکان‌ها) در سلول‌های پوششی توبول‌ها مشاهده می‌شود (هماتوکسیلین-ائوزین، درشت‌نمایی ۲۵۰×).



شکل ۲- نمای ریزینی از بافت کلیه یک موش صحرائی از گروه تیمار با عصاره اتانولی کلم بروکلی که نسبتاً سالم به نظر رسیده و تغییر پاتولوژیک خاصی ندارد (هماتوکسیلین-ائوزین، درشت‌نمایی ۲۵۰×).

جدول ۳- تاثیر عصاره اتانولی کلم بروکلی بر آسیب بافتی کلیه متعاقب تیمار با استامینوفن در موش صحرائی

گروه	تیمار	تورم حاد سلولی	پرخونی و خونریزی	اتساع توبولی	نکروز سلول‌های پوششی توبول‌ها
۱	نرمال سالین	-	-	-	-
۲	عصاره اتانولی کلم بروکلی	-	-	-	-
۳	استامینوفن	+++	+++	+++	+++
۴	استامینوفن + عصاره اتانولی کلم بروکلی	+	+	+	+,-

علامت (-) نشانگر عدم وجود آسیب، علامت (+) نشانگر آسیب پاتولوژیک ملایم، علامت (++) آسیب متوسط و علامت (+++) آسیب شدید می‌باشد.



**بحث و نتیجه‌گیری**

برخی از داروها، مواد شیمیایی و ویروس‌ها باعث آسیب شدید کلیه و نکروز آن می‌گردند که درمان آن بسیار مشکل و گاهی اوقات امکان‌ناپذیر می‌باشد. داروها و موادی که بتوانند باعث پیشگیری و یا درمان نارسایی کلیه شوند، بسیار با ارزش می‌باشند.

در این مطالعه تزریق داخل صفاقی استامینوفن ( $750\text{ mg/kg}$ ) باعث آسیب شدید کلیه موش‌های صحرایی شد به طوری که، منجر به افزایش معنی‌دار سطوح سرمی اوره، اسید اوریک و کراتینین موش‌ها گردید. تغییرات معنی‌دار در مقادیر پارامترهای مذکور حکایت از آسیب کلیوی موش‌ها دارد (Burtis and Ashwood, 1996). همچنین، مصرف استامینوفن باعث افزایش قابل توجه میزان مالون‌دی‌آلدئید و کاهش فعالیت آنزیم‌های سوپراکسید دیسموتاز، کاتالاز، گلوکاتایون پراکسیداز و گلوکاتایون ردوکتاز بافت کلیه موش‌های صحرایی در مقایسه با گروه شاهد گردید.

نتایج بررسی حاضر نشان داد که دوز  $200\text{ mg/kg}$  عصاره الکلی کلم بروکلی، اثر محافظتی قابل توجهی در برابر سمیت کلیوی ناشی از استامینوفن دارد به طوری که، پارامترهای شاخص آسیب کلیوی ناشی از استامینوفن را تا حد طبیعی خود کاهش داد.

در این بررسی، تغییرات دژنراتیو متوسط تا شدید و نکروز سلول‌های پوششی توبول‌ها توسط استامینوفن ایجاد گردید. با تجویز عصاره الکلی کلم بروکلی در کنار استامینوفن، فقط تغییرات دژنراتیو خفیف مشاهده گردید و اثری از نکروز دیده نشد که این خود اثرات محافظتی عصاره کلم بروکلی در مقابل سمیت کلیوی استامینوفن را نشان می‌دهد. در هر صورت، یافته‌های

آسیب‌شناسی این مطالعه در توافق با نشانی‌ها و شواهد، با نتایج بیوشیمیایی به دست آمده هم‌خوانی داشته و آن‌ها را مورد تأیید قرار می‌دهد.

تحقیقات نشان داده است که استرس اکسیداتیو مکانیسم اصلی استامینوفن در ایجاد اثرات توکسیک در کلیه موش‌های صحرایی است. تخلیه گلوکاتایون احیاء (GSH)، اتصال کووالان به پروتئین‌ها، تولید گونه‌های فعال اکسیژن (ROS) و نیتریک اکسید (Gordon et al., 1986) و پراکسیداسیون لیپیدی مهم‌ترین عوامل دخیل در مکانیسم آسیب بافت‌ها توسط استامینوفن قلمداد شده‌اند (Kamiyama et al., 1993).

در بررسی حاضر به نظر می‌رسد که رادیکال‌های آزاد حاصل از واکنش متابولیت‌های استامینوفن با اکسیژن یا واکنش رادیکال‌های سوپراکسید با پراکسید هیدروژن باعث پراکسیداسیون لیپیدهای غشایی و همچنین اسیدهای چرب غیراشباع توری داخل سیتوپلاسمی گردیده است که منجر به تشکیل پراکسیدهای لیپیدی (مالون‌دی‌آلدئید) و از بین رفتن تمامیت غشاء سلول و در نهایت آسیب توبول‌های کلیه شده است. افزایش میزان مالون‌دی‌آلدئید در موش‌های تیمار شده با استامینوفن، نشان‌دهنده افزایش واکنش‌های پراکسیداسیونی است که به ضعف مکانیسم‌های تدافعی آنتی‌اکسیدانی نیز منجر گردیده و بدین ترتیب ممانعت از تولید مفرط رادیکال‌های آزاد هم مقدور نخواهد بود (Naik, 2003). به عبارتی دیگر، افزایش میزان مالون‌دی‌آلدئید در کلیه در اثر استامینوفن حاکی از افزایش پراکسیداسیون لیپیدی است که منجر به آسیب بافت کلیه و همچنین ناتوانی مکانیسم تدافعی آنتی‌اکسیدانی

فعالیت در کبد و گلبول‌های قرمز می‌باشد. کاتالاز، پراکسید هیدروژن را تجزیه کرده و بافت‌ها را از رادیکال‌های بسیار فعال هیدروکسیل محافظت می‌کند (Chance *et al.*, 1952). بنابراین، کاهش فعالیت کاتالاز ممکن است منجر به بروز برخی اثرات مخرب ناشی از رادیکال سوپراکسید و پراکسید هیدروژن گردد.

گلوکاتایون ردوکتاز یک آنزیم سیتوزولی است که در کاهش گلوکاتایون اکسید (GSSG) به‌عنوان محصول نهایی فعالیت گلوکاتایون پراکسیداز روی گلوکاتایون احیاء (GSH) دخیل می‌باشد (Suresh and Vandana, 2008). متعاقب تیمار با استامینوفن کاهش قابل توجهی در میزان گلوکاتایون پراکسیداز حاصل می‌گردد که منجر به دسترسی گلوکاتایون ردوکتاز به سوبسترا خواهد شد که بدین ترتیب فعالیت گلوکاتایون ردوکتاز کاهش می‌یابد. مصرف عصاره کلم بروکلی توأم با استامینوفن فعالیت گلوکاتایون ردوکتاز را مجدداً برقرار کرده که مصرف GSSG جهت تشکیل گلوکاتایون احیاء و افزایش سم‌زدایی متابولیت‌های فعال توسط کونژوگاسیون با گلوکاتایون احیاء را برقرار می‌کند.

نتایج بررسی حاضر اثرات مفید فارماکولوژیکی عصاره کلم بروکلی را در مقابل سمیت کلیوی استامینوفن نشان می‌دهد. بنابراین، پس از انجام کارآزمایی‌های شاهددار اتفاقی و حصول نتایج مثبت، عصاره کلم بروکلی می‌تواند به‌عنوان یک داروی گیاهی جهت پیشگیری از آسیب‌های کلیوی ناشی از استرس اکسیداتیو متعاقب مصرف استامینوفن در مورد انسان توصیه گردد. همچنین کلم بروکلی می‌تواند به‌عنوان یک منبع قابل دسترس به‌صورت مکمل و افزودنی غذایی جهت پیشگیری یا درمان مورد استفاده قرار گیرد. لکن،

در ممانعت از تشکیل بی‌رویه رادیکال‌های آزاد می‌گردد.

سوپراکسید دیسموتاز، کاتالاز و گلوکاتایون پراکسیداز آنزیم‌های آنتی‌اکسیدانی هستند که یک سیستم تدافعی را علیه گونه‌های فعال اکسیژن تشکیل داده‌اند (Lil *et al.*, 1988).

کاهش فعالیت سوپراکسید دیسموتاز شاخصی حساس در مورد آسیب سلول‌های بافت‌ها می‌باشد. این آنزیم یکی از مهم‌ترین عوامل در سیستم تدافعی آنتی‌اکسیدانی آنزیمی می‌باشد. سوپراکسید دیسموتاز، آنیون سوپراکسید را از طریق تبدیل آن به پراکسید هیدروژن پاک‌سازی کرده و بدین ترتیب اثرات توکسیک آن را کاهش می‌دهد (Curtis *et al.*, 1972). در بررسی حاضر، میزان سوپراکسید دیسموتاز بافت کلیه در موش‌های تیمار شده با استامینوفن به‌دلیل تشکیل فراوان آنیون‌های سوپراکسید، به‌طور معنی‌داری کاهش یافت. همچنین فعالیت آنزیم‌های زداینده پراکسید هیدروژن یعنی کاتالاز و گلوکاتایون پراکسیداز در این موش‌ها به‌طور معنی‌داری کاهش پیدا کرد. به‌نظر می‌رسد که غیرفعال شدن سوپراکسید دیسموتاز توسط آنیون‌های افزایش یافته سوپراکسید، منجر به غیرفعال شدن آنزیم‌های کاتالاز و گلوکاتایون پراکسیداز می‌شود. در این مطالعه، مصرف عصاره کلم بروکلی مانع از کاهش سوپراکسید دیسموتاز، کاتالاز و گلوکاتایون پراکسیداز شد که این ممکن است در اثر زدایش رادیکال‌ها توسط عصاره باشد که منجر به حفظ و بقاء این آنزیم‌ها شده است.

کاتالاز، آنزیم آنتی‌اکسیدانی است که در بافت‌های حیوانی به‌طور گسترده‌ای منتشر شده و دارای بیشترین

شناخت دقیق ماده یا مواد موثر اصلی این عصاره و  
 و سلولی مؤثر در عملکرد فارماکولوژیکی آن نیاز به  
 مطالعات آتی و گسترده‌تری دارد. شناخت دقیق مکان و مکانیسم یا مکانیسم‌های مولکولی

## منابع

- Bhalodia, Y., Kanzariya, N., Patel, R., Patel, N., Vaghasiya, J., Jivani, N., et al. (2009). Renoprotective activity of Benincasa cerifera fruit extract on ischemia/reperfusion-induced renal damage in rat. *Iranian Journal of Kidney Diseases*, 3(2): 80-85.
- Burtis, C.A. and Ashwood, E.R. (1996). *Teitz Fundamentals of Clinical Chemistry*. 4th ed., Philadelphia: NB Saunders Company, pp: 312-335.
- Bosetti, C., Scotti, L., Maso, L.D., Talamini, R., Montella, M., Negri, E., et al. (2007). Micronutrients and the risk of renal cell cancer: A case-control study from Italy. *International Journal of Cancer*, 120(4): 892-896.
- Canene, A.K., Lindshield, B.L., Wang, S., Jeffery, E.H., Clinton, S.K. and Erdman, J.W. (2007). Combinations of tomato and broccoli enhance antitumor activity in dunning r3327-h prostate adenocarcinomas. *Cancer Research*, 67(2): 836-843.
- Caraway, W.T. (1955). Determination of uric acid in serum by carbonate method. *American Journal of Clinical Pathology*; 25: 840-845.
- Chance, B., Greenstein, D.S. and Roughton, R.J.W. (1952). The mechanism of catalase action. 1. Steady-state analysis. *Archives of Biochemistry and Biophysics*, 37: 301-321.
- Chiu, B. and Houghton, P. (2005). Investigation of common vegetables for cholinesterase inhibitory activity. *Proceeding of 142nd British Pharmaceutical Conference*, 25-28 September 2005, Manchester, United Kingdom, pp: 151.
- Claiborne, A. (1985). Catalase activity. In: Boca Raton, F.L. editor. *CRC Handbook of Methods for Oxygen Radical Research*. Florida: CRC Press, Boca Raton, pp: 283-284.
- Curtis, S.J., Mortiz, M. and Sondgrass, P.J. (1972). Serum enzyme derived from liver cell fraction and the response of carbon tetrachloride intoxication in rats. *Gastroenterology*, 62: 84-92.
- Fahey, J.W., Zhang, Y. and Talalay, P. (1997). Broccoli sprouts: An exceptionally rich source of inducers of enzymes that protect against chemical carcinogens. *Proceedings of the National Academy of Sciences of the United States of America*, 94(19): 10367-10372.
- Fawcett, J.K. and Scott, J.E. (1960). A rapid and precise method for the determination of urea. *Journal of Clinical Pathology*, 13: 156-159.
- Finley, J.W., Sigrid-Keck, A., Robbins, R.J. and Hintze, K.J. (2005). Selenium enrichment of broccoli: interactions between selenium and secondary plant compounds. *Journal of Nutrition*, 135(5): 1236-1238.
- Fraga, C.G., Leibowitz, B.E. and Toppel A.L. (1988). Lipid peroxidation measured as TBARS in tissue slices: characterization and comparison with homogenates and microsomes. *Free Radical Biology and Medicine*, 4: 155-161.
- Gordon, R.E., Shaked, A.A. and Solano, D.F. (1986). Taurine protects hamster bronchioles from acute NO<sub>2</sub>-induced alterations. A histologic, ultrastructural, and freeze-fracture study. *American Journal of Pathology*, 125: 585-600.
- Han, J.M., Lee, Y.J., Lee, S.Y., Kim, E.M., Moon, Y., Kim, H.W., et al. (2007). Protective effect of sulforaphane against dopaminergic cell death. *Journal of Pharmacology and Experimental Therapeutics*, 321(1): 249-256.

- Kamiyama, T., Sato, C., Liu, J., Tajiri, K., Mijakawa, H. and Marumo, F. (1993). Role of lipid peroxidation in acetaminophen-induced hepatotoxicity: comparison with carbon tetrachloride. *Toxicology Letters*, 66: 7-12.
- Kensler, T.W., Chen, J.G., Egner, P.A., Fahey, J.W., Jacobson, L.P., Stephenson, K.K., et al. (2005). Effects of glucosinolate-rich broccoli sprouts on urinary levels of aflatoxin-DNA adducts and phenanthrene tetraols in a randomized clinical trial in He Zuo Township, Qidong, PRC. *Cancer Epidemiology Biomarkers and Prevention Journal*, 14(11): 2605-2613.
- Kind, P.R. and King, E.J. (1954). Estimation of plasma phosphates by determination of hydrolyzed phenol with antipyrin. *Journal of Clinical Pathology*, 7: 322-326.
- Larson, R.A. (1988). The antioxidants of higher plants. *Photochemistry*, 4: 969-978.
- Lil, J.L., Stantman, F.W. and Lardy, H.A. (1988). Antioxidant enzyme systems in rat liver and skeletal muscle. Influences of selenium deficiency, chronic training, and acute exercise. *Archives of Biochemistry and Biophysics*, 263(1): 150-160.
- Lowry, O.H., Rosebrough, N.J., Farr, A.L. and Randall, R.J. (1951). Protein measurement with the folin phenol reagent. *The Journal of Biological Chemistry*, 193: 265-275.
- Malloy, H.T. and Evelyn, K.A. (1937). The determination of bilirubin level with the photoelectric colorimeter. *The Journal of Biological Chemistry*, 119: 481-484.
- Mohandas, J., Marshall, J.J., Duggin, G.G., Horvath, J.S.L. and Tiller, D.G. (1984). Low activities of glutathione-related enzymes as factors in the genesis of urinary bladder cancer. *Cancer Research*, 44: 5086-5091.
- Moreno, C.J., Prats, D., Moral, R., Perez-Murcia, M.D., Perez-Espinosa, A., Paredes, C., et al. (2006). Effects of linear alkylbenzene sulfonates (LASs) in sewage sludge amended soils on nutrient contents of broccoli plants. *Communications in Soil Science and Plant Analysis*, 37(15-20): 2605-2614.
- Murashima, M., Watanabe, S., Zhuo, X.G., Uehara, M. and Kurashige, A. (2004). Phase 1 study of multiple biomarkers for metabolism and oxidative stress after one-week intake of broccoli sprouts. *Bio Fac*, 22: 271-275.
- Naik, S.R. (2003). Antioxidants and their role in biological functions: An overview. *Indian Drugs*, 40(9): 501-12.
- Nishikimi, M., Rao, N.A. and Yagi, K. (1972). The occurrence of superoxide anion in the reaction of reduced phenazine methosulphate and molecular oxygen. *Biochemical and Biophysical Research Communications*, 46: 849-854.
- Parra, C.T., Conejo, G.F., Carballo, A. and De Arriba, G. (2003). Antioxidant nutrients protect CsA nephrotoxicity. *Toxicology*, 189: 99-111.
- Reitman, S. and Frankel, S. (1957). A colorimetric method for the determination of serum glutamic oxaloacetic and glutamic pyruvic transaminase. *American Journal of Clinical Pathology*, 28: 56-63.
- Ritz, S.A., Wan, J. and Diaz-Sanchez, D. (2007). Sulforaphane-stimulated phase II enzyme induction inhibits cytokine production by airway epithelial cells stimulated with diesel extract. *American Journal of Physiology - Lung Cellular and Molecular Physiology*, 292: 33-39.
- Rotruck, I.T., Pope, A.L., Ganther, H.E., Swanson, A.B., Hafeman, D.G. and Hoekstra, W.G. (1973). Selenium: Biochemical role as a component of glutathione peroxidase. *Science*, 179: 588-590.
- Singletary, K. and MacDonald, C. (2000). Inhibition of benzo[a]pyrene- and 1, 6-dinitropyrene-DNA adduct formation in human mammary epithelial cells by dibenzoylmethane and sulforaphane. *Cancer Letters*, 155(1): 47-54.
- Suresh, R.N. and Vandana, S.P. (2008). Hepatoprotective effect of Ginkgoselect Phytosome® in rifampicin induced liver injury in rats: Evidence of antioxidant activity. *Fitoterapia*, 79(6): 439-45.

- 
- Talalay, P., Fahey, J.W., Healy, Z.R., Wehage, S.L., Benedict, A.L., Min, C., et al. (2007). Sulforaphane mobilizes cellular defenses that protect skin against damage by UV radiation. *Proceedings of the National Academy of Sciences*, 104(44): 17500-17505.
  - Teitz, N.W. (1987). *Fundamentals of Clinical Chemistry*. Philadelphia: NB Saunders Company, pp: 638.
  - Vadivel, S. and Gowry, S. (2011). Antitumor Activity and Antioxidant Role of *Brassica oleracea Italica* against Ehrlich ascites Carcinoma in Swiss Albino Mice. *Research Journal of Pharmaceutical, Biological And Chemical Sciences*, 2(3): 275-285.
  - Verhoeven, D.T., Verhagen, H., Goldbohm, R.A., Van Den Brandt, P.A. and Van Poppel, G. (1997). A review of mechanisms underlying anti-carcinogenicity by *Brassica* vegetables. *Chemico-Biological Interactions*, 103: 79-129.
  - Zhang, D. and Hamazu, Y. (2004). Phenolics, ascorbic acid, carotenoids and antioxidant activity of broccoli and their changes during conventional and microwave cooking. *Food Chemistry*, 88: 503-509.
  - Zhang, Y., Munday, R., Jobson, H.E., Munday, C.M., Lister, C., Wilson, P., et al. (2006). Induction of GST and NQO1 in cultured bladder cells and in the urinary bladders of rats by an extract of broccoli (*Brassica oleracea italica*) sprouts. *Journal of Agricultural and Food Chemistry*, 54(25): 9370-9376.
  - Zhao, J., Moore, A.N., Redell, J.B. and Dash, P.K. (2007). Enhancing expression of Nrf2-driven genes protects the blood-brain barrier after brain injury. *The Journal of Neuroscience*, 27(38): 10240-10248.
  -