

بررسی آسیب‌شناسی بافتی آبشش ماهی کپور معمولی (*Cyprinus carpio*) و ماهی طلایی (*Carassius auratus*) در مواجهه با غلظت کشنده نانو اکسید روی (ZnONPs)، نانو اکسید مس (CuONPs) و نانودی اکسید تیتانیوم (TiO₂NPs)

سید علی اکبر هدایتی^۱، فاطمه دارابی تبار^{۲*}، حسن رضایی^۳

۱- دانشیار گروه تولید و بهره‌برداری آبزیان، دانشکده شیلات و محیط زیست، دانشگاه علوم کشاورزی و منابع طبیعی گرگان، گرگان، ایران.

۲- دانشجوی دکتری تخصصی شیلات، دانشکده منابع طبیعی دریا، دانشگاه علوم و فنون دریایی خرمشهر، خوزستان، ایران.

۳- استادیار گروه محیط زیست، دانشکده شیلات و محیط زیست، دانشگاه علوم کشاورزی و منابع طبیعی گرگان، گرگان، ایران.

*نویسنده مسئول مکاتبات: darabitar@gmail.com

(دریافت مقاله: ۹۵/۱۱/۱۷ پذیرش نهایی: ۹۶/۵/۴)

چکیده

از آنجا که آبشش اولین مکان بعد از پوست است که ماهی‌ها از آن طریق در معرض مستقیم سموم یا آلاینده‌ها قرار دارند، بنابراین بررسی تغییرات ساختار آبشش شاخص مناسبی برای سموم یا آلاینده‌ها تحت شرایط استرس است. هدف از این مطالعه، بررسی جراحات بافت آبشش ماهی کپور معمولی در مواجهه با نانوذرات مختلف بود. برای انجام این آزمایش ۲۱۰ قطعه بچه ماهی کپور معمولی با طول کل $7/36 \pm 0/30$ سانتی‌متر و ماهی قرمز با طول کل $6/50 \pm 0/43$ سانتی‌متر در ۶ تیمار، هر کدام در ۳ تکرار در گروه‌های ۱۱-تایی در آکواریوم‌های ۶۰ لیتری قرار داده شدند. نمونه‌های بافت آبشش بچه‌ماهیان کپور معمولی و قرمز بعد از ۷ روز قرارگیری در معرض (۵۰ درصد غلظت سمیت کشنده) نانو اکسید روی، نانو اکسید مس و نانودی اکسید تیتانیوم برداشت شد. تغییرات بافتی با رنگ‌آمیزی معمول هماتوکسیلین-ئوزین در نمونه‌های فرار گرفته در معرض نانو اکسید روی، نانو اکسید مس و نانودی اکسید تیتانیوم مشهود بود، در حالی که هیچ تغییر قابل تشخیصی در آبشش ماهیان گروه‌های شاهد مشاهده نشد. جراحات مشاهده شده در بافت آبشش هر دو ماهی شامل آنوریسم لاملائی، به هم چسبیدگی لاملاهای ثانویه، افزایش مقدار موکوس آبشش و پرخونی بود، که بیشترین جراحات مشاهده شده آنوریسم لاملائی و افزایش مقدار موکوس آبشش بود. نتایج حاصل از این مطالعه نشان می‌دهد که ۵۰ درصد غلظت سمیت کشنده نانوذرات تیتانیوم، نانو اکسید مس و نانوذرات روی می‌تواند باعث آسیب و تخریب بافتی شود. همچنین سمیت تحت کشنده نانو اکسید روی نسبت به نانو اکسید مس و نانودی اکسید تیتانیوم بیشتر بوده و باعث جراحات وسیع‌تری در بافت آبشش ماهی قرمز و کپور معمولی می‌شود.

کلیدواژه‌ها: ماهی قرمز، کپور معمولی، نانو اکسید روی، نانو اکسید مس، نانودی اکسید تیتانیوم.

مقدمه

نانوذرات طبقه‌ای از مواد با ابعاد ۱ تا ۱۰۰ نانومتر هستند که دارای ویژگی‌های بسیار خاص شیمیایی و فیزیکی از نظر اندازه، شکل و نسبت بالای سطح به حجم می‌باشند. گاهی اندازه آن‌ها کوچک‌تر و یا در حد ساختارهای سلولی، ویروس، پروتئین و یا یک ژن می‌باشند. همچنین ویژگی‌های جدید مانند انحلال‌پذیری، تحرک بسیار زیاد در بدن انسان و توانایی نفوذ به غشاء سلولی را می‌توان نام برد که این امر سبب شده مقیاس نانو بیش از مقیاس‌های دیگر مورد توجه قرار گیرد. با توجه به خصوصیات منحصر به فرد فیزیکوشیمیایی نانوذرات، ممکن است نوع سمیت آن‌ها با موادی که از نظر ساختمان شیمیایی با آن‌ها یکسان بوده اما اندازه متفاوت دارند، فرق داشته باشد. حتی امکان دارد که نانو ذره‌ها سمیت بیشتری در مقایسه با ذرات بزرگ‌تر ایجاد کنند. نانوذرات اکسید فلزی می‌توانند وارد رگ‌ها و بافت‌های مغز شوند و از این طریق می‌توانند قابلیت دسترسی زیستی را افزایش دهند. این مسئله ممکن است منجر به تأثیرات سمی و پاسخ‌های التهابی در مغز و تخریب سیستم عصبی مرکزی شود (Chang et al., 2012).

از نانوذرات به‌طور گسترده در موارد مختلفی مانند پوشاک (جهت جلوگیری از ایجاد بوی بد)، ظروف مواد غذایی (جهت کاهش فعالیت‌های باکتریایی)، اسباب‌بازی کودکان (جهت جلوگیری از شیوع بیماری) و ماشین‌های لباس‌شویی (جهت ممانعت از فعالیت‌های باکتریایی) استفاده می‌شود. نانوذرات فلزی به خصوص نانو اکسید روی، نانو اکسید مس و نانوذرات اکسید تیتانیوم در کنار نانوذرات نقره از پرکاربردترین نانوذرات هستند.

استفاده از محصولات حاوی نانوذره مانند شستشوی آن‌ها، می‌تواند موجب رهایش و ورود غلظت‌های بالای آنها به منابع آبی شود. برای مثال، یک پیراهن ورزشی شسته‌شده در ۵۰۰ میلی‌لیتر آب لوله‌کشی، موجب رهایش ۲۷ میکروگرم نانوذره می‌گردد که در نهایت این مقدار وارد اکوسیستم‌های آبی و آبریان می‌شود (Revell, 2006).

با توجه به نوظهور بودن فناوری نانو هنوز در مورد خطرات احتمالی این ذرات برای محیط زیست ارزیابی دقیقی صورت نگرفته است. نانوذرات به‌طور طبیعی از ابتدا در کره زمین وجود داشته‌اند و موجودات زنده در طی تکامل، با نانوذرات طبیعی سازگار شده‌اند. با این حال، از آنجا که نانوذرات مصنوعی تولید بشر هستند و در فرآیند تکامل وجود نداشته‌اند، در حال حاضر نگرانی زیادی پیرامون آلودگی موجودات زنده با آن‌ها وجود دارد (Herre Dasht and Mirvaghefi, 2013). می‌توان انتظار داشت که سایز بسیار کوچک نانوذرات نقش مهمی در سمیت این مواد داشته باشد، به‌خصوص اگر سایز این ذرات کوچکتر از ۱۰۰ نانومتر با سایر اجزا بیولوژیکی بدن انسان مانند گلبول‌های قرمز ۷۰۰ نانومتر مورد مقایسه قرار گیرد. نانوذرات توانایی این را دارند که غشاء سلولی را پشت سر گذاشته و وارد سلول‌ها شوند (Tolstoshev, 2006). از آنجا که آبشش اولین مکان بعد از پوست است که ماهی‌ها از آن طریق در معرض مستقیم سموم یا آلاینده‌ها قرار دارند، بنابراین بررسی تغییرات ساختار آبشش شاخص مناسبی برای سموم یا آلاینده‌ها تحت شرایط استرس است (Bais and Lokhande, 2012). آبشش ماهی‌ها به‌عنوان اندام مبادله گاز، تنظیم اسمزی، تنظیم اسید-باز، دفع مواد زائد

نیتروزنی و تنظیمات درون‌ریز است و به دلیل داشتن سطح وسیع و لایه اپیتلیالی نازک، یکی از راه‌های جذب مواد سمی محیطی مانند نانوذرات می باشد. لذا بررسی بافت آبشش، یکی از روش‌های ارزیابی چگونگی اثرگذاری آلاینده‌های محیطی است (Farkas et al., 2011).

شتاب روزافزون نانو تکنولوژی و تولید مواد و وسایل نانو ساخت، موجب راه‌یابی و نفوذ بسیاری از نانو ذرات به درون طبیعت و اکوسیستم های آن شده که نتیجه نهایی آن در بیشتر موارد، اختلالات متعدد فیزیولوژیکی و بیوشیمیایی در بدن موجودات زنده مقیم آن نواحی می‌باشد. در این مطالعه به آسیب‌شناسی بافتی آبشش ماهی قرمز و کپور معمولی در مواجهه با غلظت کشنده نانو اکسید روی، نانو اکسید مس و نانودای اکسید تیتانیوم پرداخته شده است.

مواد و روش‌ها

برای انجام این آزمایش از بچه ماهیان سه‌ماهه ماهی قرمز با طول کل $6/50 \pm 0/43$ سانتی‌متر و ماهی کپور معمولی با طول کل $7/36 \pm 0/30$ سانتی‌متر استفاده شد. در سال ۱۳۹۳ بچه‌ماهیان از مراکز تکثیر بخش خصوصی در گرگان تهیه شده و به سالن تحقیقات آبی پروری دانشگاه علوم کشاورزی گرگان منتقل شد. ۲۱۰ قطعه ماهی در آکواریوم‌های ۶۰ لیتری قرار داده شدند. در مجموع ۶ تیمار هر کدام با ۳ تکرار در نظر گرفته شد (۱۸ تانک هر کدام با ۱۱ ماهی). هر نانو ذره شامل یک تیمار شاهد و یک تیمار ۵۰ درصد سمیت کشنده بود. ماهیان برای سازش با موقعیت جدید به مدت یک هفته در شرایط آزمایشگاهی جهت طی دوره

سازگاری نگه‌داری گردیدند. در طی دوره تطابق، غذادهی دوبار در روز صورت گرفت و در دوره آزمایش غذادهی قطع شد. پس از زمان غذادهی، غذای مصرف‌نشده با سیفون کردن از کف تانک‌ها خارج شد تا از آلودگی آب آکواریوم‌ها جلوگیری گردد. اندازه ذرات نانو اکسید روی، نانو اکسید مس و نانودای اکسید تیتانیوم، طبق مشخصات ارائه‌شده شرکت پیشگامان نانو مواد ایرانیان، مشهد- ایران به ترتیب > 50 ، $30-20$ و $15-10$ نانومتر عنوان شده بود. مقدار استوک مادر تولید شده در همه نانوذرات ۱ گرم در لیتر (ppm) 1000 بوده و از استوک مادر، غلظت‌های مختلف آزمایش تهیه گردید. در طی آزمایش حتی المقدور شرایط فیزیکی و شیمیایی کنترل گردیده و تمام شرایط طی دوره آزمایش یکسان نگه‌داری شد تا تنها عامل متغیر دوزهای مختلف آلودگی باشد. هوادهی در تمامی آکواریوم‌ها به گونه‌ای که حداقل آشفستگی در آب ایجاد شود، صورت گرفت. پس از انجام آزمایشات اولیه مقادیر LC_{50} (سمیت کشنده) در نانوذرات تیتانیوم برای کپور معمولی و ماهی قرمز به ترتیب $12523/44 \pm 0/47$ و $19985/34 \pm 2/27$ قسمت در میلیون، میزان سمیت نانوذرات روی برای کپور معمولی و ماهی قرمز به ترتیب $3079/88 \pm 0/33$ و $3120/80 \pm 0/23$ قسمت در میلیون و میزان سمیت برای نانو اکسید مس در کپور معمولی و ماهی قرمز به ترتیب $15897/88 \pm 0/31$ و $19831/41 \pm 1/35$ قسمت در میلیون به دست آمد (مقاله منتشر نشده). نمونه‌های بافت بچه‌ماهیان کپور معمولی و ماهی قرمز بعد از ۷ روز قرارگیری در معرض غلظت تحت کشنده (۵۰ درصد غلظت LC_{50}) نانو اکسید روی، نانو اکسید مس و نانودای اکسید تیتانیوم به همراه بچه-

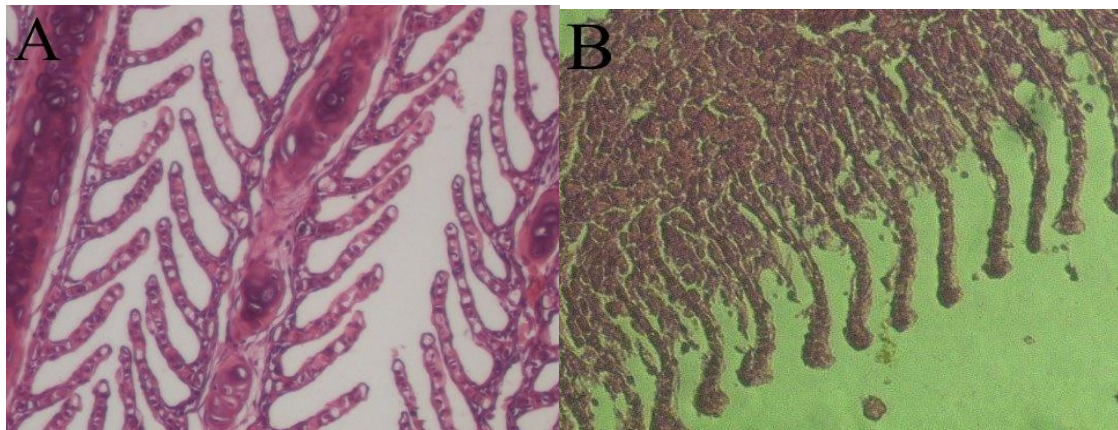
ماهپانی که در معرض نانومواد نبودند، برداشت شد. جهت تهیه بافت آبشش، ابتدا بچه ماهیان به‌طور تصادفی با ساچوک برداشته شده و در داخل تشت‌های پلاستیکی محتوی آب همسان با آکواریوم که دارای ماده بیهوش‌کننده گل‌میخک بود بیهوش گردیدند و پس از آن، از بافت آبشش ماهیان نمونه‌برداری انجام شده و نمونه‌ها در محلول فرمالین بافری ۱۰ درصد تثبیت شدند. نمونه‌های آبشش به‌منظور تهیه مقاطع بافتی جهت مطالعات آسیب‌شناسی به آزمایشگاه پاتولوژی منتقل گردیدند و پس از آماده‌سازی بافتی و تهیه بلوک‌های پارافینی، برش‌های بافتی به ضخامت ۵ میکرون تهیه و با روش معمول هماتوکسیلین-ائوزین رنگ‌آمیزی شده و با میکروسکوپ نوری مورد مطالعه قرار گرفتند.

یافته‌ها

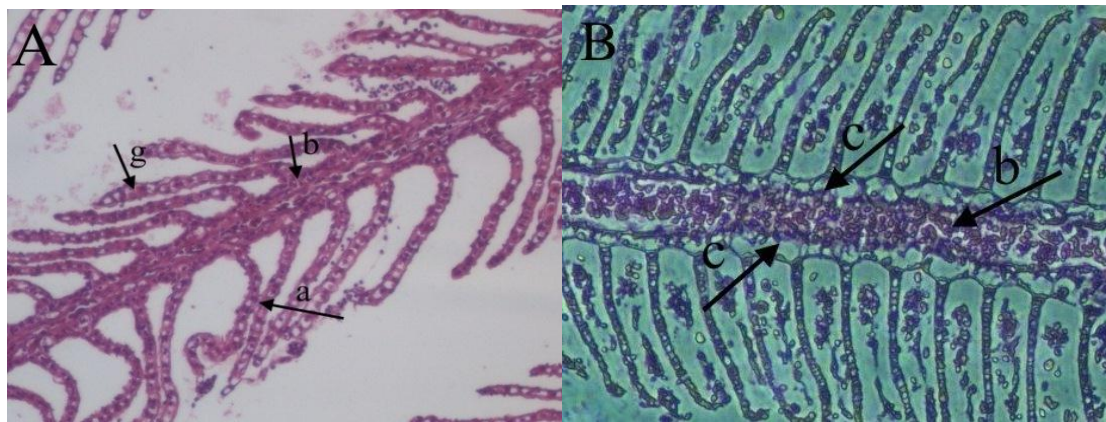
تغییرات بافت‌شناسی در نمونه‌های قرارگرفته در معرض نانوآکسید روی، نانوآکسید مس و نانودی اکسید تیتانیوم مشهود بود، در حالی‌که هیچ تغییر قابل تشخیصی در آبشش ماهیان گروه شاهد مشاهده نشد و سلول‌های بافت پوششی لاملاهای ثانویه و اولیه بافت آبشش طبیعی بوده و تغییرات قابل ملاحظه‌ای را نشان ندادند (شکل ۱). جراحات مشاهده‌شده در بافت آبشش ماهی کپور شامل آنوریسم لاملائی، بهم‌چسبیدگی لاملاهای ثانویه، افزایش مقدار موکوس آبشش و پرخونی بود. که بیشترین عارضه‌های مشاهده‌شده شامل پرخونی بود، که بیشترین عارضه‌های مشاهده‌شده شامل هیپرپلازی آبششی و افزایش مقدار موکوس آبشش بود. بافت آبشش در معرض ۵۰ درصد غلظت LC₅₀ نانوآکسید مس کمترین آسیب را نشان داد و بیشترین

تخریب متعلق به ۵۰ درصد غلظت LC₅₀ نانوآکسید روی بود (شکل‌های ۲ تا ۴). به‌هم‌چسبیدگی لاملاهای ثانویه کم‌ترین عارضه مشاهده شده بود (جدول ۱ و ۲). اتصال تیغه‌های ثانویه مجاور (به‌هم‌چسبیدگی لاملائی ثانویه) در هر سه تیمار نانودی اکسید تیتانیوم، نانوآکسید مس و نانوذرات روی با آسیب خفیف مشاهده شد (شکل ۴-B). عارضه آنوریسم لاملائی و افزایش مقدار موکوس آبشش در ماهی کپور معمولی در غلظت ۵۰ درصد LC₅₀ نانودی اکسید تیتانیوم و نانوذرات روی با آسیب متوسط تا شدید مشاهده شد و در ماهی قرمز عارضه آنوریسم لاملائی در تیمار نانوآکسید روی و افزایش مقدار موکوس آبشش در هر دو تیمار نانودی-اکسید تیتانیوم و نانوذرات روی بیشترین آسیب را نشان داد (جدول ۲ و شکل‌های ۳ و ۴). عارضه پرخونی در بافت آبشش در تیمار نانوآکسید روی بیشترین آسیب در ماهی کپور معمولی را نشان داد (جدول ۱ و شکل ۲) و در بچه ماهیان قرمز عارضه پرخونی تنها در تیمارهای نانودی اکسید تیتانیوم و نانوذرات روی با آسیب خفیف مشاهده شد و در تیمار نانوآکسید مس این عارضه دیده نشد. جراحات مشاهده‌شده در بافت آبشش ماهی قرمز شامل آنوریسم لاملائی، بهم‌چسبیدگی لاملاهای ثانویه، افزایش مقدار موکوس آبشش و پرخونی بود، که بیشترین عارضه‌های مشاهده‌شده شامل آنوریسم لاملائی و افزایش مقدار موکوس آبشش در غلظت تحت‌کشنده نانوآکسید روی بود. بافت آبشش در معرض ۵۰ درصد غلظت LC₅₀ نانوآکسید مس کمترین آسیب را نشان داد و بیشترین تخریب متعلق به ۵۰ درصد غلظت LC₅₀ نانوآکسید روی بود. به‌هم

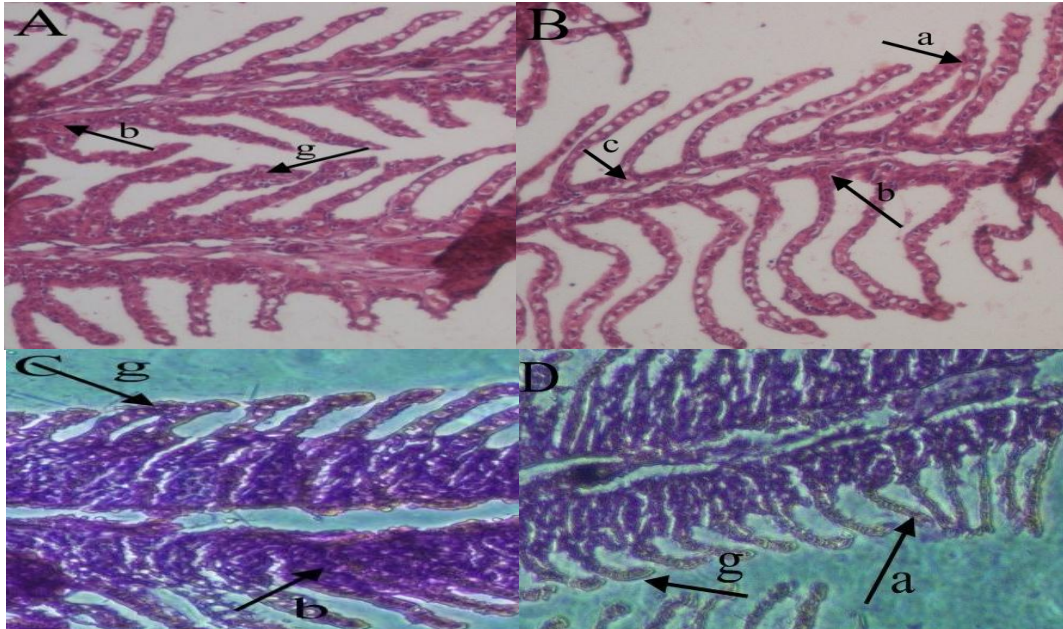
چسبندگی لاملاهای ثانویه و پرخونی کمترین عارضه مشاهده شده بود.



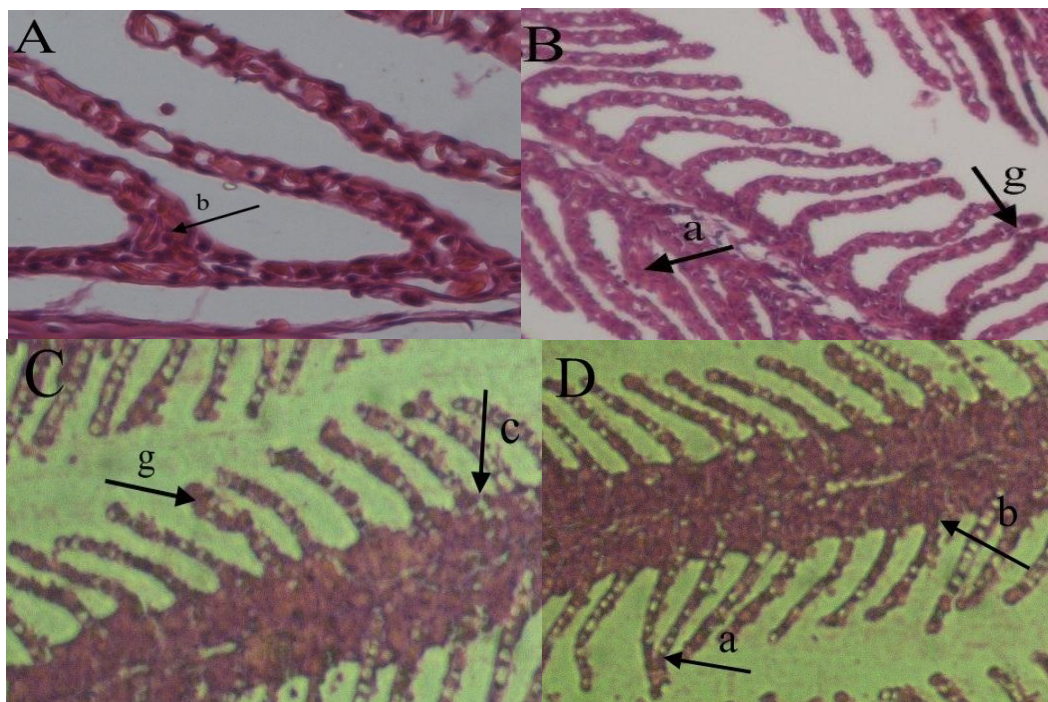
شکل ۱- A: بافت آبشش نمونه شاهد ماهی کپور معمولی، B: بافت آبشش نمونه شاهد ماهی قرمز (رنگ‌آمیزی هماتوکسیلین-انوزین، بزرگ‌نمایی ۱۰۰×).



شکل ۲- A: جراحات بافت آبشش ماهی قرمز، B: جراحات بافت آبشش ماهی کپور معمولی در معرض ۵۰ درصد غلظت LC_{50} نانودی‌اکسید تیتانیوم (رنگ‌آمیزی هماتوکسیلین-انوزین، بزرگ‌نمایی ۱۰۰×). چسبندگی لاملاهای ثانویه (a)، پرخونی (b)، افزایش مقدار موکوس آبشش (c)، آنوریسم لاملائی (g).



شکل ۳- A و B: جراحات بافت آبشش ماهی قرمز، C و D: جراحات بافت آبشش ماهی کپور معمولی در معرض ۵۰ درصد غلظت LC_{50} نانواکسید روی (رنگ‌آمیزی هماتوکسیلین-انوزین، بزرگ‌نمایی $100\times$). چسبندگی لاملاهای ثانویه (a)، هایپرپلازی (c) آنوریسم لاملائی (g)، پرخونی (b).



شکل ۴- A و B: جراحات بافت آبشش ماهی قرمز، C و D: جراحات بافت آبشش ماهی کپور معمولی در معرض ۵۰ درصد غلظت LC_{50} نانواکسید مس (رنگ‌آمیزی هماتوکسیلین-انوزین، بزرگ‌نمایی $100\times$). چسبندگی لاملاهای ثانویه (a)، آنوریسم لاملائی (g)، پرخونی (b)، افزایش مقدار موکوس آبشش (c).

جدول ۱- آسیب‌های بافت آبشش بچه ماهیان کپور معمولی در معرض ۵۰ درصد غلظت LC₅₀ نانوذرات تیتانیوم، نانو اکسید مس و نانوذرات روی

شاهد	نانودی اکسید تیتانیوم	نانو اکسید مس	نانو ذرات روی
آنوریکسم لاملائی	++	+	+++
چسبندگی لاملاهای ثانویه	+	+	+
افزایش مقدار موکوس آبشش	++	+	+++
پرخونی	+	+	++

علائم: بدون آسیب (-)، آسیب خفیف (+)، آسیب متوسط (++) و شدید (+++).

جدول ۲- آسیب‌های بافت آبشش بچه ماهیان قرمز در معرض ۵۰ درصد غلظت LC₅₀ نانوذرات تیتانیوم، نانو اکسید مس و نانوذرات روی

شاهد	نانودی اکسید تیتانیوم	نانو اکسید مس	نانو ذرات روی
آنوریکسم لاملائی	+	+	++
چسبندگی لاملاهای ثانویه	+	+	+
افزایش مقدار موکوس آبشش	++	+	+++
پرخونی	+	-	+

علائم: بدون آسیب (-)، آسیب خفیف (+)، آسیب متوسط (++) و شدید (+++).

بحث و نتیجه‌گیری

مطالعات آسیب‌شناسی بافتی به‌عنوان ابزاری حساس برای تشخیص اثرات مستقیم مواد شیمیایی بر اندام‌های هدف ماهیان در شرایط آزمایشگاهی محسوب می‌شود. به‌طور کلی، آبشش ماهیان به‌عنوان شاخص کارآمدی از کیفیت آب در نظر گرفته می‌شود، چرا که علاوه بر وسیع بودن سطح، آبشش‌ها عملکردهای مختلفی دارند که شامل تنفس، تنظیم اسمزی، دفع مواد زائد نیتروژن-دار و تعادل اسید و باز می‌باشد. بنابراین، اختلال عملکرد آبششی ناشی از آلاینده‌ها به‌طور قابل توجهی به بهداشت و سلامت ماهی مرتبط می‌شود و آبشش ماهی به‌عنوان مهم‌ترین شاخص سطوح آلودگی آب در نظر گرفته می‌شود (Alazemi *et al.*, 1996).

محققان در گذشته ضایعات آبششی را در دو گروه تقسیم‌بندی کرده‌اند: ۱- اثرات آسیب مستقیم مواد محرک و ۲- پاسخ دفاعی ماهی. نکرور آبششی و

ریزش اپی‌تلیوم آبشش، پاسخ‌های مستقیم ناشی از عمل سموم است. پاسخ دفاعی شامل هیپرپلازی اپی‌تلیوم و اتصال تیغه‌های مجاور می‌باشد. هیپرپلازی، افزایشی غیرطبیعی در تعداد سلول‌های اپی‌تلیوم آبشش است. این عارضه بر تبادل گاز و تنفس تأثیر گذاشته و در حالات شدیدتر می‌تواند به اتصال تیغه‌های مجاور به یکدیگر و جلوگیری از تبادل گاز منجر شود. در واقع هیپرپلازی به‌عنوان یک مکانیسم دفاعی منجر به کاهش سطح تنفسی و افزایش فاصله سطح انتشار سم در خون می‌شود. پوسته‌پوسته شدن اپی‌تلیال در تیغه‌های آبششی به دلیل عدم فیلتراسیون مایع میان‌بافتی ایجاد شده که باعث کاهش مبادله گاز از طریق افزایش فاصله انتشار و کاهش فاصله بین لاملائی می‌شود. همچنین، این عارضه می‌تواند موجب کاهش جذب مواد سمی گردد. به عبارت دیگر برآمدگی اپیتلیوم فاصله رسیدن ماده سمی

بافت آبشش ماهی ضایعاتی چون برآمدگی اپی‌تلیوم تیغه ثانویه، هیپرپلازی و هیپرتروفی اپی‌تلیوم تنفسی، تخریب لاملا و آنوریسم را گزارش کردند که این صدمات می‌تواند بازتاب تاثیر مستقیم عوامل سمی بر بافت آبشش باشد (Camargo and Martinez, 2007).

به‌طور کلی، عمده‌ترین تغییرات بافتی که در بررسی حاضر در بافت آبشش ماهی قرمز در مواجهه با نانوآکسید روی، دی‌اکسید تیتانیوم و مس مشاهده شد، شامل آنوریسم لاملایی، بهم چسبیدگی لاملاهای ثانویه، افزایش مقدار موکوس آبشش و پرخونی بود که بیشترین عوارض مشاهده‌شده شامل آنوریسم لاملایی و افزایش مقدار موکوس آبشش در غلظت تحت‌کشنده نانوآکسید روی بود. بافت آبشش در معرض ۵۰ درصد غلظت LC₅₀ نانوآکسید مس کمترین آسیب را نشان داد و بیشترین تخریب متعلق به ۵۰ درصد غلظت LC₅₀ نانوآکسید روی بود. به‌هم چسبیدگی لاملاهای ثانویه و پرخونی نیز کمترین عارضه مشاهده شده بود. عارضه‌های مشاهده شده در بافت آبشش ماهی کپور هم شامل آنوریسم لاملایی، به‌هم چسبیدگی لاملاهای ثانویه، افزایش مقدار موکوس آبشش و پرخونی بود که بیشترین عارضه‌های مشاهده‌شده شامل هیپرپلازی آبششی و افزایش مقدار موکوس آبشش بود. بافت آبشش در معرض ۵۰ درصد غلظت LC₅₀ نانوآکسید مس کمترین آسیب را نشان داد و بیشترین تخریب متعلق به ۵۰ درصد غلظت LC₅₀ نانوآکسید روی بود. به‌هم چسبیدگی لاملاهای ثانویه نیز کمترین عارضه مشاهده شده بود. به نظر می‌رسد بروز این تغییرات در بافت آبشش در مرحله اول به‌عنوان یک مکانیسم دفاعی برای ممانعت از ورود مواد آلاینده به درون بدن باشد.

به جریان خون را افزایش می‌دهد (Cengiz and Unlu, 2006).

مطالعه حاضر نشان داد که نانوذرات فلزی (دی‌اکسید تیتانیوم، مس و روی) باعث آسیب‌هایی در بافت آبشش نظیر به‌هم چسبیدن تیغه‌های ثانویه، آنوریسم لاملایی، پرخونی و افزایش مقدار موکوس آبشش می‌شود. این نتایج مشابه یافته‌های آل بروتی و همکاران در سال ۲۰۱۳ در مورد مواجهه قزل‌آلای رنگین‌کمان با نانوذرات فلز مس بود. همچنین آسیب‌های بافتی مشابه آسیب‌های حاصل از نانوذرات دی‌اکسید تیتانیوم در گربه‌ماهی رنگین‌کمان (Razmara et al., 2014) و کپور معمولی (Hao et al., 2009) بود. تحقیقات نشان داده است مواجهه با ذرات دی‌اکسید تیتانیوم و مس نیز به ترتیب سبب ایجاد ادم و افزایش ترشح موکوس در آبشش قزل‌آلای رنگین‌کمان و افزایش تعداد سلول‌های پوششی در آبشش ماهی گورخری می‌شود (Griffitt et al., 2010). در مقایسه با سایر مطالعات، شکل آسیب بافتی در آبشش ماهی کپور معمولی و ماهی قرمز توسط نانوذرات روی شدت بیشتری دارد. اغلب آسیب‌های آبشش به‌علت قرارگیری‌ها در معرض آلاینده‌ها در غلظت تحت‌کشنده می‌باشد که اپی‌تلیوم آبشش را تحت تاثیر قرار می‌دهند (Hinton and Laurén, 1990). اگرچه وقتی ماهیان دچار استرس‌های شدید می‌شوند، احتمالاً تغییراتی در رگ‌های خونی نیز رخ می‌دهد. در این حالت، سلول‌های آسیب‌دیده پیلار (pillar) می‌توانند در نتیجه افزایش جریان خون در لاملا، سبب اتساع کانال‌های حاشیه‌ای، خون‌ریزی یا حتی آنوریسم شوند (Takashima and Hibya, 1995). کامارو و مارتینز در سال ۲۰۰۷ با بررسی تاثیر آلودگی آب بر

سلامت ماهیان محسوب می‌شود و می‌تواند بر تداوم حیات آن‌ها آثار مخربی بگذارد (Sweety et al., 2007).

نتایج حاصل از این مطالعه نشان می‌دهد که ۵۰ درصد غلظت LC₅₀ نانوذرات تیتانیوم، نانواکسید مس و نانوذرات روی می‌تواند باعث آسیب و تخریب ساختار بافتی آبشش در ماهی کپور و ماهی قرمز شود. همچنین، سمیت تحت‌کشنده نانواکسید روی نسبت به نانواکسید مس و نانودی‌اکسید تیتانیوم بیشتر بوده و باعث جراحات وسیع‌تری بر بافت آبشش ماهی کپور معمولی می‌شود. بنابراین، توصیه می‌گردد از ورود این گونه مواد به اکوسیستم آبی جلوگیری گردد. دلیل اختلاف شدت جراحات در مواجهه با نانوذرات مختلف در این مطالعه علاوه بر ماهیت متفاوت فلزات مورد بررسی، شکل، ساختار، نحوه پراکنش، پتانسیل زتا (Zeta potential) یا بار الکتریکی سطح غشا نانوذرات و چسندگی نانوذرات مورد مطالعه بوده است.

سپاسگزاری

از کلیه افراد، سازمان‌ها و ارگان‌هایی که در انجام این کار پژوهشی همکاری داشته‌اند، صمیمانه قدردانی می‌گردد.

تعارض منافع

نویسندگان اعلام می‌دارند که در این مطالعه هیچ‌گونه تضاد منافی وجود ندارد.

تغییرات گسترده در اپی‌تلیوم تیغه‌های ثانویه ممکن است ضخامت اپی‌تلیوم را افزایش داده و در نهایت منجر به کاهش ورود نرخ آلاینده‌ها به گردش خون شود و یا آن را با تاخیر مواجه کند (Roberts, 1989). بنابراین، به نظر می‌رسد آسیب‌های بافتی ایجادشده در آبشش ماهی کپور معمولی و ماهی قرمز پس از مواجهه با نانوذرات روی، مس و دی‌اکسید تیتانیوم نوعی پاسخ فیزیولوژیک باشد که جاندار برای ممانعت از ورود این مواد به بدن خود و جلوگیری از آسیب‌های بیش‌تر ایجاد کرده است که با افزایش مدت زمان تاثیرپذیری ماهیان از نانوذرات اکسید روی، تغییرات ساختاری و آسیب سلولی وارد بر بافت‌ها تشدید یافت.

ریول در سال ۲۰۰۶ گزارش کرد نانوذرات همراه با فعالیت زیاد احتمالاً در بافت‌های هدف نفوذ می‌کنند و سبب عملکرد نامطلوب اندام‌ها می‌شوند (Revell, 2006). هنگامی که نانوذرات در یک بافت انباشته شوند، ممکن است به درون سلول‌ها جذب شده و یا این‌که جذبی صورت نگیرد. اگر نانوذره در سیتوپلاسم مستقر شود، حضور برخی مواد درشت‌دانه می‌تواند باعث ایجاد آسیب مستقیم یا مرگ سلول در اثر برخی تعاملات شود (Shi et al., 2006). موقعیت آبشش‌ها به عنوان یک اندام خارجی موجب می‌شود تا به‌عنوان اندام هدف اولیه آلاینده‌ها محسوب شوند. اثرات هیستوپاتولوژی به عنوان سطح بالاتری از پاسخ، منعکس‌کننده تغییرات اولیه در عملکرد فیزیولوژیکی یا بیوشیمیایی بافت‌ها هستند. به همین دلیل آسیب‌های وارد شده به آبشش‌ها با اختلال تنفسی، نارسایی تنظیم یونی و غیره همراه است. این اختلال به نوبه خود زنگ خطری برای

منابع

- Alazemi, B.M., Lewis, J.W. and Andrews, E.B. (1996). Gill damage in the freshwater fish *Gnathonemus petersii* (family: Mormyridae) exposed to selected pollutants: an ultrastructural study. *Environmental Technology*, 17: 225-238.
- Bais, U.E. and Lokhande, M.V. (2012). Effect of cadmium chloride on histopathological changes in the freshwater fish *Ophiocephalus striatus* (Channa). *International Journal of Zoology Research*, 8(1): 23-32.
- Camargo, M.M.P. and Martinez, C.B.R. (2007). Histopathology of gills, kidney and liver of a Neotropical fish caged in an urban stream. *Neotropical Ichthyology*, 5(3): 327-336.
- Cengiz, E.I. and Unlu, E. (2006). Sublethal effects of commercial deltamethrin on the structure of the gill, liver and gut tissues of mosquitofish *Gambusia affinis*, A microscopic study. *Environmental Toxicology and Pharmacology*, 21(3): 246-253.
- Chang, Ya., Xia, L., Zhang, M., Zhang, J. and Xing, G. (2012). The Toxic Effects and Mechanisms of CuO and ZnO Nanoparticles. *Materials*, 5(12): 2850-2871.
- Farkas, J., Christian, P., Gallego-Urrea, J.A., Roos, N., Hasselov, M., Tollefsen, K.E., *et al.* (2011). Uptake and effects of manufactured silver nanoparticles in rainbow trout (*Oncorhynchus mykiss*) gill cells. *Aquatic Toxicology*, 101: 117-125.
- Griffitt, R.J., Hyndman, K., Denslow, N.D. and Barber, D.S. (2010). Comparison of molecular and histological changes in zebrafish gills exposed to metallic nanoparticles. *Toxicology sciences*, 107: 404-415.
- Hao, L., Wang, Z. and Xing, B. (2009). Effect of sub-acute exposure to TiO nanoparticles on oxidative stress and histopathological changes in Juvenile Carp (*Cyprinus carpio*). *Journal of Environmental Sciences*, 21(10): 1459-1466.
- Herre Dasht, M. and Mirvaghefi, A.R. (2013). Applications of nanotechnology in fisheries. *Journal of Nanotechnology*, 11(6): 13-15.
- Hinton, D.E. and Laurén, D.J. (1990). Liver structural alterations accompanying chronic toxicity in fishes: potential biomarkers of exposure. In: *Biomarkers of Environmental Contamination*. McCarthy, J.F. and Shugart, L.R. editors. Boca Raton, Lewis Publishers, pp: 51-65.
- Razmara, P., Dorafshan, S., Peykan Heyrati, F., Talebi, M. and Ranjbar, M. (2014). Effect of water-born colloidal silver nanoparticles and silver nitrate on gill histopathology of Rainbow catfish, *Pangasianodon hypophthalmus*. *Journal of Aquatic Ecology*, 3(3): 18-10.
- Revell, P.A. (2006). The biological effects of nanoparticles. *Nanotechnology Perceptions*, 2: 283-298.
- Roberts, R.J. (1989). *Fish Pathology*. 2nd ed., UK: London, Balliere Tindall, pp: 21.
- Shi, J.W., Zhang, F., Zhao, Y.L. and Chai, Z.F. (2006). Acute toxicity of nano- and micro-scale zinc powder in healthy adult mice. *Toxicology Letters*, 161(2): 115-123.
- Sweetey, R.R., Sajwan, K.S. and Kumar, K.S. (2007). Influence of zinc on cadmium induced hematological and biochemical responses in freshwater teleost fish *Catlacatla*. *Fish Physiology and Biochemistry*, 34(2): 169-174.
- Takashima, F. and Hibya, T. (1995). *An atlas of fish histology: normal and pathological features*, 2nd ed., Verlag GmbH & Co. pp: 195.
- Tolstoshev, A. (2006). *Nanotechnology, Assessing the Environmental Risks for Australia*. 1st ed., Earth Policy Centre, pp: 317.