

تأثیر عصاره الکلی فرفیون (*Euphorbia cyparissias*) بر اسپرماتوژنز و سطح تستوسترون خون در موش صحرایی دیابتی شده با استرپتوزوسین

نعیمه مهانفر^۱، میرعلیرضا نورآذر^{۲*}، مهدی رهنما^۳

۱- گروه فیزیولوژی، واحد علوم و تحقیقات زنجان، دانشگاه آزاد اسلامی، زنجان، ایران.

۲- استادیار گروه فیزیولوژی، واحد تبریز، دانشگاه آزاد اسلامی، تبریز، ایران.

۳- گروه فیزیولوژی، مرکز تحقیقات بیولوژی، واحد زنجان، دانشگاه آزاد اسلامی، زنجان، ایران.

*نویسنده مسئول مکاتبات: noura347@yahoo.com

(دریافت مقاله: ۹۳/۶/۲۰ پذیرش نهایی: ۹۵/۸/۵)

چکیده

دیابت شیرین به‌عنوان یک اختلال آندوکرینی مزمن، دارای عوارض جانبی متعدد بوده و یکی از عوامل اصلی مرگ و میر در کشورهای پیشرفته محسوب می‌شود. بیشتر داروهای صنعتی مورد استفاده برای مقابله با دیابت و عوارض ناشی از آن در مصرف دراز-مدت دارای اثرات جانبی متعددی هستند. بنابراین، امروزه استفاده از داروهای با منشأ گیاهی به‌شدت مورد توجه قرار گرفته است. در طب سنتی از گیاه فرفیون به دلیل اثرات ضدالتهابی، آنتی‌اکسیدانی و ضدتوموری آن استفاده شده است. در این بررسی تعداد ۴۰ سر موش صحرایی نر و بیستار در ۴ گروه ۱۰ تایی شامل گروه‌های شاهد، دیابتی، دیابتی تیمار با عصاره الکلی فرفیون با دز ۲۵۰ mg/kg (تیمار ۱) و دیابتی تیمار با عصاره الکلی فرفیون با دز ۵۰۰ mg/kg (تیمار ۲) تقسیم شدند. گروه‌های تیمار پس از ایجاد دیابت با داروی استرپتوزوسین، عصاره الکلی گیاه فرفیون را با دزهای ۵۰۰ و ۲۵۰ mg/kg به مدت ۲۱ روز از طریق گاوآژ دریافت کردند. در گروه‌های شاهد و دیابتی هم‌حجم عصاره، سرم فیزیولوژی گاوآژ گردید. در پایان، از گروه‌های مختلف نمونه خون جهت اندازه‌گیری غلظت سرمی گلوکز و تستوسترون و نمونه بافتی بیضه جهت مطالعه بافت‌شناسی و ارزیابی روند اسپرماتوژنز اخذ شد. غلظت سرمی گلوکز و تستوسترون در گروه تیمار ۲ در مقایسه با گروه دیابتی تفاوتی معنی‌دار داشت ($p < 0.05$). همچنین از نظر فاکتورهای وزن بیضه، ضریب تمایز لوله‌ای و ضریب اسپرمیوژنز بین گروه تیمار ۲ با گروه دیابتی اختلافی معنی‌دار وجود داشت ($p < 0.05$). نتایج مطالعه نشان داد که عصاره الکلی گیاه فرفیون دارای اثرات هیپوگلیسمیک بوده و موجب بهبودی پارامترهای هیستولوژی بافت بیضه و روند اسپرماتوژنز و همچنین افزایش سطح سرمی تستوسترون در موش‌های صحرایی دیابتی می‌گردد.

کلید واژه‌ها: دیابت، بیضه، عصاره فرفیون، موش صحرایی.

مقدمه

دیابت یک اختلال مزمن در غدد درون‌ریز است که با افزایش قند خون در اثر مقاومت انسولینی یا ترشح ناکافی انسولین مشخص می‌شود. اگرچه مکانیسم‌هایی که موجب تغییرات در دیابت می‌شوند هنوز ناشناخته هستند، اما مشخص گردیده است که افزایش قندخون موجب استرس اکسیداتیو می‌گردد (Palmeria et al., 2001). ابتلا به دیابت سبب اختلالات جنسی در افراد می‌شود. در ۹۰ درصد بیماران دیابتی، میل جنسی و قدرت باروری به شدت کاهش می‌یابد (Baynes and Thorpe, 1999). اطلاعات موجود نشان می‌دهد که دیابت پارامترهای معمولی اسپرم را تغییر داده و با تاثیر منفی بر اسپرم، باعث آسیب بافت اپیدیدیم نیز می‌شود (Sazegar et al., 2014). مکانیسم‌های مختلفی باعث آسیب اسپرم در بیماران دیابتی می‌شود. به‌طور کلی، دیابت به‌عنوان یک اختلال آندوکروینی باعث ایجاد آشفتگی در روند تنظیم متابولیسم کربوهیدرات‌ها شده و تولید رادیکال‌های آزاد را افزایش می‌دهد (Khaki et al., 2009).

رادیکال‌های آزاد مشتق از اکسیژن در طی متابولیسم اکسیداتیو میتوکندریایی توسط ارگانوسم‌های هوازی تولید می‌شوند. این رادیکال‌ها قادرند در اثر واکنش با مولکول‌های آلی و ماکرومولکول‌های بافت همبند، در عملکرد سلول تداخل ایجاد نمایند. تحت شرایط طبیعی، بین میزان تولید رادیکال‌های آزاد اکسیژن و سیستم دفاعی آنتی‌اکسیدانی تعادل وجود دارد. اختلال در تعادل اکسیدان-آنتی‌اکسیدانی وضعیت را به سمت استرس اکسیداتیو و تولید بیشتر رادیکال‌های آزاد پیش می‌برد (Domínguez et al., 1998).

وجود ترکیبات آنتی‌اکسیدان در مواد غذایی می‌تواند باعث کاهش و یا بهبود عوارض ناشی از دیابت در مبتلایان شود. همچنین، استفاده از گیاهان دارویی در مواردی از قبیل عدم تعادل هورمونی، کاهش تعداد اسپرم و التهاب پروستات دارای اثرات درمانی و مثبت می‌باشد (Jiang, 1996). به‌هر حال، استفاده از گیاهان دارویی با افزایش میزان آنتی‌اکسیدان‌های خون مورد توجه بوده و باعث کاهش و بهبود آسیب‌های ناشی از دیابت می‌شود. از این‌رو، استفاده از طب گیاهی برای درمان بیماری دیابت در دنیا اهمیت فراوانی پیدا کرده است (Kumar et al., 2012).

گیاه فرفیون (*Euphorbia cyparissias*) معروف به cypress spurge متعلق به خانواده افوریاسه است و دربرگیرنده بیش از ۵۰۰۰ گونه می‌باشد که در مناطق مختلف جهان وجود دارند. ارتفاع این گیاه تا ۴۰ سانتی‌متر می‌رسد. ساقه باریک بوده و اغلب به‌وسیله کرک‌های زبر مایل به زرد پوشیده می‌شود. برگ‌های نوک تیز و گل‌های کوچک متراکم خوشه‌ای در رأس گیاه دیده می‌شوند (Nasiri semnani et al., 2013). ترکیبات جدا شده از جنس افوریا شامل فلاونوئیدها، تری‌ترپنوئیدها، آلکان‌ها، اسیدهای آمینه و آلکالوئیدها است. اثرات ضدالتهابی، آنتی‌اکسیدانی و ضدتوموری فلاونوئیدهای خانواده افوریاسه کاملاً شناخته شده است (Özlem et al., 2013). تاکنون هیچ مطالعه‌ای اثرات هیپوگلیسمیک و آنتی‌اکسیدانی گونه *E. cyparissias* را به‌طور اختصاصی بررسی نکرده است. بنابراین، در این مطالعه اثر عصاره الکلی این گونه گیاهی بر سطح سرمی

صورت تصادفی به ۴ گروه ۱۰ تایی تقسیم شدند. حیوانات همه گروه‌ها در شرایط یکسان با دسترسی آزاد به آب و غذا و در دمای 22 ± 2 درجه سلسیوس و چرخه نوری ۱۲/۱۲ ساعت روشنایی-تاریکی نگه‌داری شدند. گروه‌های مورد مطالعه عبارت بودند از: ۱-گروه شاهد (حیوانات سالم)، ۲-گروه دیابتی، ۳-گروه دیابتی تیمار با دز 250 mg/kg عصاره الکلی فرفیون (تیمار ۱) و ۴- دیابتی تیمار با دز 500 mg/kg عصاره الکلی فرفیون (تیمار ۲).

در گروه‌های دوم تا چهارم با تزریق داخل صفاقی داروی استرپتوزوسین به‌میزان 55 mg/kg وزن بدن، دیابت ایجاد شد (Iwata et al., 2010). در گروه‌های شاهد و دیابتی، سرم فیزیولوژی هم‌حجم عصاره از طریق گاوآژ خورانده شد و گروه‌های تیمار، عصاره الکلی فرفیون را با دزهای 250 mg/kg و 500 mg/kg به‌مدت ۲۱ روز از طریق گاوآژ دریافت کردند (Kumar et al., 2010). در پایان روز ۲۱، موش‌های همه گروه‌ها توزین گردیدند.

جهت اندازه‌گیری قند خون از ناحیه ورید دمی موش‌ها قبل از تزریق داروی استرپتوزوسین و ۷۲ ساعت پس از تزریق آن خون‌گیری به عمل آمد. حیوانات ۱۲ ساعت قبل از انجام آزمایش محروم از غذا بودند، اما به آب دسترسی آزاد داشتند (Iwata et al., 2010; Kanter et al., 2004). موش‌هایی که قند خون آن‌ها بالای 300 mg/dl میلی‌گرم بر دسی‌لیتر بود، جهت انجام این مطالعه انتخاب شدند (Nickel et al., 1979). از کیت سنجش گلوکز، ساخت شرکت زیست شیمی ایران (Ziest chem) برای سنجش قند خون استفاده شد.

گلوکز خون، روند اسپریماتوزنز و تاثیر آن بر هورمون تستوسترون در موش‌های صحرایی دیابتی شده با استرپتوزوسین بررسی گردید.

مواد و روش‌ها

مطالعه حاضر از نوع تجربی مداخله‌ای بوده و در مرکز تحقیقات دانشگاه آزاد اسلامی زنجان انجام شد. در این مطالعه کلیه ملاحظات اخلاقی و پروتکل‌های کار روی حیوانات آزمایشگاهی مورد تأیید کمیته نظارت بر حقوق حیوانات آزمایشگاهی بود.

عصاره‌گیری

نمونه‌های تازه گل گیاه فرفیون در فصل بهار از منطقه جاده زنجان-بیجار جمع‌آوری و پس از تأیید توسط گروه فارماکونوزی مرکز تحقیقات بیولوژی دانشگاه، با استفاده از جریان هوای خشک در سایه خشک گردید. سپس گل‌های خشک شده گیاه فرفیون آسیاب شده و به‌صورت پودر درآمد. 100 g گرم از پودر حاصل با استفاده از اتانول عصاره‌گیری شد. پس از تبخیر حلال با استفاده از دستگاه روتاری اوپراتور، باقی‌مانده به‌عنوان عصاره مورد استفاده قرار گرفت (Kumar and Rashmi Kumar, 2010; Nasiri et al., 2013).

طرح آزمایش

برای انجام این مطالعه تعداد ۴۰ سر موش صحرایی نژاد ویستار با وزن $20 \pm 250 \text{ g}$ گرم از مرکز پرورش حیوانات آزمایشگاهی سرم‌سازی رازی (کرج) تهیه و به

اندازه‌گیری قند خون و تستوسترون سرم

در پایان دوره تجویز عصاره، حیوانات با استفاده از اتر به‌طور خفیف بیهوش شده و پس از قطع سر (decapitation) نمونه خون جهت سنجش گلوکز و تستوسترون جمع‌آوری گردید (Najla et al., 2013). میزان تستوسترون خون به‌روش رادیوایمنواسی (radioimmunoassay, RIA)، توسط کیت (Immunotech, Marseille, France) اندازه‌گیری شد.

آسیب‌شناسی بافتی

پس از آسان‌کشی موش‌ها، بیضه آن‌ها به سرعت خارج شده و پس از توزین، در فرمالین بافری ۱۰ درصد پایدار شدند. از نمونه‌های فوق با استفاده از شیوه‌های رایج پاساژ بافت و تهیه مقاطع هیستوپاتولوژی، برش‌هایی با ضخامت ۵ میکرون و روش رنگ‌آمیزی هماتوکسیلین-ائوزین تهیه شد.

روش محاسبه ضرایب اسپرماتوزنز

برای ارزیابی اسپرماتوزنز در لوله‌های منی‌ساز از سه شاخص تمایز لوله‌ای، ضریب اسپرمیوزنز و همچنین ضریب تجدیدپذیری استفاده گردید. برای محاسبه شاخص تمایز لوله‌ای، درصد لوله‌های منی‌ساز که شامل سه و یا بیش از سه رده سلول‌های اسپرماتوزنز تمایز یافته از سلول اسپرماتوگونی A باشد، محاسبه گردید که این سلول‌ها شامل اسپرماتوگونی بینابینی، اسپرماتوگونی تیپ B، اسپرماتوسیت و اسپرماتید می‌باشد. این اندکس بیانگر حیات و تمایز سلول‌های بنیادی لوله منی‌ساز یعنی اسپرماتوگونی A می‌باشد. برای محاسبه شاخص تمایز لوله‌ای برای هر بیضه

حداقل ۲۰۰ مقطع عرضی لوله‌های منی‌ساز مورد بررسی و شمارش قرار گرفت. برای محاسبه ضریب تجدیدپذیری نسبت سلول‌های اسپرماتوگونی فعال به سلول‌های اسپرماتوگونی غیرفعال در لوله‌های منی‌ساز محاسبه گردید. برای این کار نیز بیش از دوست مقطع لوله‌های منی‌ساز شمارش گردید. برای محاسبه ضریب اسپرمیوزنز نسبت لوله‌های منی‌ساز که حاوی اسپرم بودند، به لوله‌های فاقد اسپرم محاسبه گردید و در دوست مقطع لوله منی‌ساز شمارش گردید (Shetty et al., 2000).

تحلیل آماری داده‌ها

داده‌های کمی به‌دست‌آمده به‌صورت میانگین \pm انحراف استاندارد از میانگین (mean \pm S.E.M) ارائه و با استفاده از نرم‌افزار SPSS ویرایش ۱۹ و روش آماری تحلیل واریانس یک‌طرفه (ANOVA) با آزمون تعقیبی دانکن (Duncan) مورد واکاوی آماری قرار گرفت. سطح معنی‌داری اختلافات $p < 0.05$ در نظر گرفته شد.

یافته‌ها

در مقایسه میانگین وزن حیوانات در ابتدای دوره آزمایش، بین گروه‌های مورد مطالعه تفاوت معنی‌داری وجود نداشت. در مقایسه میانگین وزن حیوانات در پایان دوره مطالعه، بین گروه‌های شاهد و تیمار ۲ با سایر گروه‌ها اختلافی معنی‌دار وجود داشت ($p < 0.05$)، اما بین گروه دیابتی و تیمار ۱ تفاوت معنی‌داری دیده نشد (جدول ۱).

همچنین در مقایسه میانگین غلظت سرمی گلوکز در ابتدای دوره آزمایش، بین گروه‌های مورد مطالعه تفاوت

به گروه دیابتی به‌طور معنی‌داری افزایش یافته است ($p < 0/05$). از این لحاظ بین گروه شاهد و گروه تیمار ۲ اختلاف معنی‌دار دیده نشد (جدول ۲).

در مقایسه میانگین مربوط به ضریب تجدیدپذیری در موش‌های مورد مطالعه، بین گروه شاهد و سایر گروه‌ها اختلاف معنی‌داری ($p < 0/05$) وجود داشت (جدول ۲).

در مشاهدات ریزبینی، بافت بیضه موش‌های گروه شاهد دارای ساختار بافتی طبیعی بود (شکل ۱). بیضه موش‌ها در گروه دیابتی تغییرات دژنراتیو و توقف اسپرماتوژنز را در بسیاری از لوله‌های منی‌ساز نشان داد. اتساع فضای میان‌بافتی با شواهدی از ادم و افزایش ضخامت کپسول بیضه مشخص بود. هیپوسلولاریتی بافت بینابینی و کاهش سلول‌های لیدیگ در این گروه دیده می‌شد (شکل ۲). در گروه تیمار ۱ در بعضی از مناطق، لوله‌های اسپرم‌ساز کمی چروکیده بودند و غشاء پایه لوله‌ها ظاهر نامنظمی داشتند و برخی از لوله‌های اسپرم‌ساز دژنره شده بودند (شکل ۳). در گروه تیمار ۲ بهبود در آسیب بافت بیضه مشاهده شد و ساختار بافتی بیضه‌ها تقریباً عادی بود (شکل ۴).

معنی‌داری وجود نداشت. در مقایسه میانگین غلظت سرمی گلوکز در پایان دوره مطالعه، بین گروه‌های شاهد و تیمار ۲ با سایر گروه‌ها اختلاف معنی‌دار ($p < 0/05$) برآورد گردید (جدول ۱).

در مقایسه میانگین وزن بیضه راست حیوانات در پایان دوره مطالعه، بین گروه دیابتی و گروه‌های تیمار ۱ و ۲ اختلاف معنی‌دار وجود داشت ($p < 0/05$), در حالی که بین گروه شاهد و گروه تیمار ۱ اختلاف معنی‌دار دیده نشد (جدول ۲).

در مقایسه میانگین غلظت سرمی تستوسترون در حیوانات گروه‌های مورد مطالعه مشخص شد که در گروه‌های تیمار ۱ و ۲ غلظت سرمی تستوسترون نسبت به گروه دیابتی به‌طور معنی‌داری افزایش یافته است ($p < 0/05$), اما بین گروه تیمار ۱ و گروه تیمار ۲ اختلاف معنی‌داری وجود نداشت.

مقایسه میانگین ضریب تمایز لوله‌ای در موش‌های مورد مطالعه، نشان داد که بین گروه دیابتی و گروه تیمار ۱ اختلاف معنی‌دار وجود داشت ($p < 0/05$). از این لحاظ بین گروه شاهد و گروه تیمار ۲ اختلاف معنی‌دار دیده نشد (جدول ۲).

مقایسه میانگین ضریب اسپرمیوژنز در موش‌های مورد مطالعه، نشان داد که این شاخص در گروه تیمار ۱ نسبت

جدول ۱- مقایسه میانگین وزن بدن و سطح گلوکز خون موش‌های صحرایی در گروه‌های مختلف در ابتدا و انتهای مطالعه

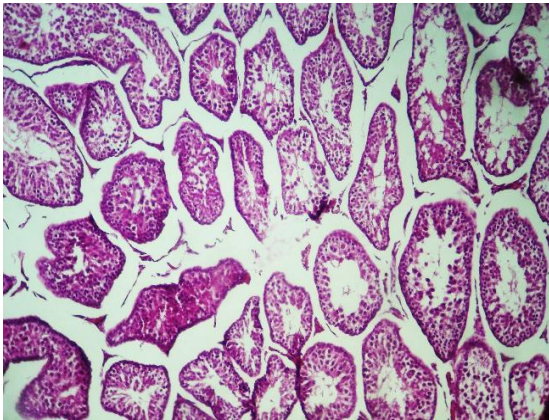
گروه	پارامتر	وزن قبلی (گرم)	وزن بعدی (گرم)	گلوکز خون قبلی (میلی‌گرم/دسی‌لیتر)	گلوکز خون بعدی (میلی‌گرم/دسی‌لیتر)
شاهد		۲۶۱/۶۰±۶/۸ ^a	۲۶۳/۲۰±۶/۰۳ ^a	۱۳۷/۸۰±۴/۸۲ ^a	۱۴۰/۸۰±۳/۸۲ ^a
دیابتی		۲۵۲/۸۰±۶/۰۵ ^a	۱۸۵/۲۰±۱۴/۸۷ ^c	۱۶۸/۶۰±۱۷/۱۵ ^a	۵۶۶/۶۰±۱۲/۰۹ ^d
تیمار ۱		۲۶۵/۲±۲/۲۲ ^a	۲۳۰/۲۰±۹/۳۷ ^{ab}	۱۶۲/۶۰±۴/۹۵ ^a	۲۷۳±۳۲/۴۹ ^b
تیمار ۲		۲۵۸/۸۰±۵/۴۴ ^a	۲۱۹/۲۰±۹/۷۹ ^{bc}	۱۴۳/۴۰±۳/۵۱ ^a	۴۹۵/۴۰±۱۳/۲۵ ^c

a, b, c میانگین‌های با حروف غیرمشابه در هر ستون اختلاف معنی‌دار دارند ($p < 0/05$).

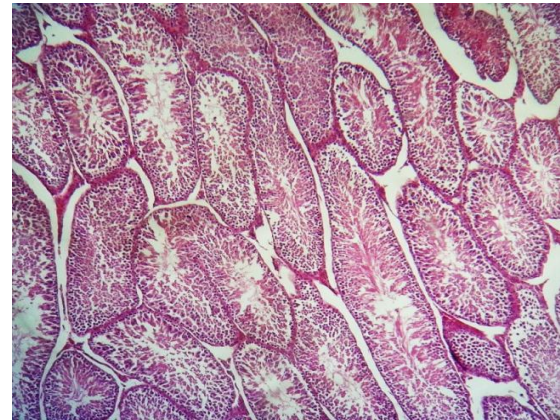
جدول ۲- میانگین وزن بیضه، غلظت تستوسترون سرم و شاخص‌های اسپرماتوژنز موش‌های صحرائی نر بالغ در گروه‌های مختلف مورد مطالعه

گروه	پارامتر	وزن بیضه (گرم)	غلظت تستوسترون (نانوگرم/میلی‌لیتر)	ضریب تمایز لوله‌ای (درصد)	شاخص تجدیدپذیری (درصد)	شاخص اسپرمیوژنز (درصد)
شاهد		۱/۲۸±۰/۰۳ ^a	۴/۶۴ ±۰/۰۱ ^a	۹۰/۱۳±۰/۶۶ ^a	۹۰/۱۳±۱/۵۱ ^a	۸۵/۲۵±۱/۲۳ ^a
دیابتی		۰/۹۷±۰/۰۲ ^c	۳ /۰ ۶±۷/۰۷ ^c	۲۵/۶±۱/۵۱ ^b	۲۳ ±۲/۰۸ ^b	۱۵/۸±۱/۳۲ ^b
تیمار ۱		۱/۰ ۶±۰/۰۲ ^{bc}	۴/۰۸±۰/۰۲ ^b	۶۸ ±۱/۸ ^c	۷۲ ±۱/۵۵ ^c	۵۸/۴±۱/۸۶ ^c
تیمار ۲		۱/۱۴±۰/۰۵ ^{ab}	۴/۴۴±۰/۱۷ ^{ab}	۸۶/۶۳ ±۱/۴۲ ^a	۷۹/ ۸۸±۰/۹۱ ^d	۷۹/۵±۴/۰۸ ^a

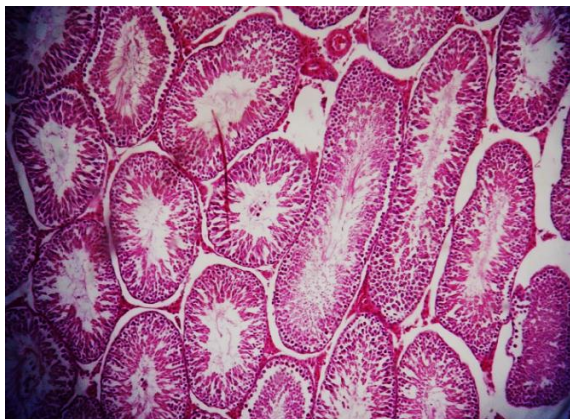a,b,c میانگین‌های با حروف غیرمشابه در هر ستون اختلاف معنی‌دار دارند ($p < 0.05$).



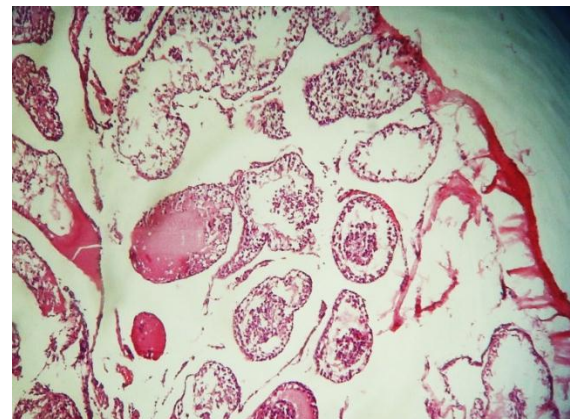
شکل ۳- نمای ریزبینی از بافت بیضه مربوط به گروه تیمار ۱. لوله‌های اسپرم‌ساز کمی چروکیده و دژنره هستند و غشاء پایه لوله‌ها ظاهر نامنظمی دارند (رنگ آمیزی هماتوکسیلین- ائوزین، درشتنمایی ۱۰۰×).



شکل ۱- نمای ریزبینی از بافت بیضه مربوط به گروه شاهد. ساختار بافت بیضه و مجاری اسپرم‌ساز طبیعی می‌باشند (رنگ آمیزی هماتوکسیلین- ائوزین، درشتنمایی ۱۰۰×).



شکل ۴- نمای ریزبینی از بافت بیضه مربوط به گروه تیمار ۲. قطر لوله‌های اسپرم‌ساز افزایش پیدا کرده و فضاهای بینابینی کاهش و اپیتلیوم لوله‌های منی‌ساز ضخیم گردیده است (رنگ آمیزی هماتوکسیلین- ائوزین، درشتنمایی ۱۰۰×).



شکل ۲- نمای ریزبینی از بافت بیضه مربوط به گروه دیابتی. کاهش قطر مجاری اسپرم‌ساز، افزایش فضاهای بینابینی و کاهش ضخامت اپیتلیوم لوله‌های منی‌ساز مشاهده می‌شود (رنگ آمیزی هماتوکسیلین- ائوزین، درشتنمایی ۱۰۰×).

بحث و نتیجه گیری

در مطالعه حاضر، در توافق با مطالعات دیگر، تزریق استرپتوزوسین باعث ایجاد دیابت و افزایش قند خون در موش‌های صحرایی شد (Kiasalari et al., 2009). مطالعه حاضر نشان داد که عصاره الکلی گیاه فریون (*Euphorbia cyparissias*)، به صورت وابسته به دز، در موش‌های صحرایی دیابتی دارای اثرات هیپوگلیسمیک می‌باشد، طوری که در گروه‌های تیمار غلظت گلوکز خون در مقایسه با گروه دیابتی به طور معنی‌داری کاهش یافت. این نتایج با یافته‌های مطالعه کومار و همکاران در سال ۲۰۱۲ در خصوص تاثیر عصاره الکلی گونه دیگر افوریا به نام *Euphorbia hirta* بر کاهش سطح سرمی گلوکز خون در موش‌های صحرایی دیابتی شده با استرپتوزوسین مطابقت دارد (Kumar et al., 2012).

مکانیسم احتمالی عصاره الکلی *E. hirta* در پایین آوردن سطح سرمی گلوکز خون در موش‌های صحرایی دیابتی به تقویت اثر انسولین پلازما نسبت داده شده است که این اثر ناشی از افزایش ترشح انسولین از سلول‌های بتای پانکراس می‌باشد و یا به آزاد شدن انسولین از شکل متصل آن مربوط است.

در بررسی حاضر وزن موش‌های دیابتی در مقایسه با گروه شاهد به طور معنی‌داری کاهش یافت که این یافته با نتایج مطالعات مشابه انجام گرفته توسط آریکاوا و همکاران در سال ۲۰۰۷ مطابقت دارد (Arikawa et al., 2007). مطالعه حاضر نشان داد که تجویز عصاره الکلی *E. cyparissias* در موش‌های صحرایی دیابتی به طور معنی‌داری از کاهش وزن آنها جلوگیری می‌کند. این یافته با نتایج مطالعه سونیل و همکاران در سال ۲۰۱۰ مطابقت دارد (Sunil et al., 2010).

نتایج مطالعه حاضر نشان داد که غلظت سرمی تستوسترون و وزن بیضه در موش‌های صحرایی دیابتی به طور معنی‌داری کاهش می‌یابد. این نتایج با مطالعات مشابه

صورت گرفته در این زمینه سازگاری دارد (Ballester et al., 2005; Jiang, 1996).

استرپتوزوسین آنتی‌بیوتیکی است که به دلیل تولید رادیکال‌های آزاد و کاهش فعالیت آنتی‌اکسیدانی مکرراً برای ایجاد تجربی دیابت نوع ۱ و یا عوارض ناشی از دیابت نوع ۲ در موش‌های صحرایی استفاده می‌شود (Jeong et al., 2012).

استرپتوزوسین در سلول‌های بتا اثرات سیتوتوکسیک دارد و دارای اثرات ضدسرطانی خفیفی است. اگرچه اثر سیتوتوکسیک آن کاملاً شناخته نشده است، اما تصور می‌شود با مهار آنزیم‌های پاک‌کننده رادیکال‌های آزاد و افزایش تولید رادیکال‌های سوپراکسید عمل کند (Kanter et al., 2004).

محققان دریافته‌اند که تمایز اسپرماتوسیت‌های مرحله پاک‌تن میانی و اسپرماتیدهای مرحله ۷ تحت تاثیر مستقیم تستوسترون قرار دارند. بنابراین، اختلال در روند اسپرماتوژنز و تغییرات دژنراتیو در بافت بیضه در موش‌های صحرایی دیابتی را می‌توان با کاهش میزان تستوسترون در ارتباط دانست (Ballester et al., 2005). همچنین، نتایج مطالعه حاضر نشان داد که تجویز عصاره الکلی فریون در گروه‌های تیمار توانسته است سطح سرمی تستوسترون را به طور معنی‌داری افزایش دهد. در بررسی حاضر تجویز عصاره گیاه *E. cyparissias* سه شاخص تمایز لوله‌ای، ضریب اسپرمیوژنز و ضریب تجدیدپذیری لوله‌های منی‌ساز را در موش‌های صحرایی دیابتی بهبود بخشیده است، به طوری که ضریب تمایز لوله‌ای و ضریب اسپرمیوژنز در گروه دیابتی تیمار با دز ۵۰۰ mg/kg عصاره الکلی فریون با گروه شاهد مشابه بوده و از نظر آماری بین این دو گروه اختلاف معنی‌داری دیده نشد. همچنین مشخص شد که ضریب تجدیدپذیری در گروه مذکور در مقایسه با سایر گروه‌ها

ترکیبات باعث بهبودی پارامترهای اسپرم و افزایش غلظت تستوسترون سرم در موش‌های صحرایی دیابتی شده است. نتایج این مطالعه نشان داد که دیابت به بافت بیضه آسیب رسانده و مراحل اسپرماتوژنز را در موش‌های صحرایی تحت تأثیر قرار می‌دهد. همچنین، مصرف عصاره الکلی *E. cyparissias* به صورت وابسته به دز باعث کاهش سطح سرمی قند خون در موش‌های صحرایی دیابتی شده و موجب بهبود آسیب بافت بیضه و روند اسپرماتوژنز و همچنین افزایش سطح سرمی تستوسترون می‌گردد.

سپاسگزاری

نویسندگان مقاله از زحمات آقای سیدرضی بهاورنیا کارشناس بخش فیزیولوژی کمال تشکر را دارند. نویسندگان اعلام می‌دارند که هیچ‌گونه تضاد منافی ندارند.

بهبود یافته است هرچند که این اختلاف از نظر آماری معنی‌دار نبود. مشخص شده است که دیابت با ایجاد اختلال در عملکرد سلول‌های لایدیگ موجب کاهش تولید تستوسترون می‌شود (Brunton *et al.*, 2006). نشان داده شده است که دیابت با ایجاد اختلال در محور هیپوفیز-بیضه و کاهش میزان تستوسترون موجب اختلال در روند اسپرماتوژنز می‌شود (La Vignera *et al.*, 2012). شوهان و همکاران در سال ۲۰۰۸ گزارش کردند که عصاره اتانولی ریزوم (*Curculigo orehioides*) باعث افزایش اسپرماتوژنز در بیضه موش‌های صحرایی آلبینو می‌گردد. این گیاه دارای گلیکوزیدهای فنول و فنولیک با خواص آنتی‌اکسیدانی می‌باشد (Chauhan *et al.*, 2007). با توجه ترکیبات مشابه موجود در عصاره گیاه فرقیون با اثرات آنتی‌اکسیدانی قوی، می‌توان گفت این

منابع

- Arikawa, A.P., Daramola, A.O., Odojin, A.O. and Obika, L.F.O. (2007). Alloxan-induced and Insulin-resistant Diabetes Mellitus affect Semen Parameters and Impair Spermatogenesis in male rats. *African Journal of Reproduction Health*, 10(3): 106-113.
- Ballester, J., Domínguez, J., Munoz, M.C., Sensat, M., Rigau, T. and Guinovart, J.J. (2005). Treatment improves leydig cell function in streptozotocin-diabetic rats. *Journal of Andrology*, 26(6): 706-715.
- Baynes, J.W. and Thorpe, S.R. (1999) Role of oxidative stress in diabetic complications: a new perspective on an old paradigm. *Diabetes*, 48(1): 1-9.
- Benítez, A. and Pérez Díaz, J. (1985). Effect of streptozotocin-diabetes and insulin treatment on regulation of leydig cell function in the rat. *Hormone Metabolism Research*, 17: 5-7.
- Brunton, L., Chabner, B. and Knollman, B. (2006). Goodman and Gilman's the pharmacological basis of therapeutics. 12th ed., USA: New York, McGraw-Hill, pp: 299-304.
- Cameron, D.F., Murray, F.T. and Drylie, D.D. (1985). Interstitial compartment pathology and spermatogenic disruption in testes from impotent diabetic men. *Anatomical Record*, 213: 53-62.
- Chauhan, N.S., Rao, Ch.V. and Dixit, V.K. (2007). Effect of *Curculigo orchioides* rhizomes on sexual behaviour of male rats. *Fitoterapia*, 78(7-8): 530-534.
- Domínguez, C., Ruiz, E., Gussinye, M. and Carrascosa, A. (1998). Oxidative stress at onset and in early stages of type 1 diabetes in children and adolescents. *Diabetes Care*, 21(10): 1736-1742.

- Feng, H.L., Jay, P.D., Sandlow, J.I., Sparks, A.E.T., Sandra, A. and Zheng, L.J. (1999). Decreased expression of the c-kit receptor is associated with increased apoptosis in sub-fertile human testes. *Fertility and Sterility*, 71: 85-89.
- Iwata, N., Okasaki, M., Kamiuchi, S. and Hibino, Y. (2010). Protective effects of oral administration of ascorbic acid against oxidative stress and neuronal damage after cerebral ischemia/reperfusion in diabetic rats. *Journal of Health Science*, 56(1): 20-30.
- Jeong, S.M., Kang, M.J., Choi, H.N., Kim, J.H. and Kim, J.I. (2012). Quercetin ameliorates hyperglycemia and dyslipidemia and improves antioxidant status in type 2 diabetic db/dl mice, 6(3): 201-207.
- Jiang, G.Y. (1996). *Practical Diabetes*. 1st Edition. Beijing: People's Health Publishing House, 295.
- Kanter, M., Coskun, M., Korkmaz, A. and Oter, S. (2004). Effects of *Nigella sativa* on oxidative stress and beta-cell damage in streptozotocin-induced diabetic rats. *The anatomical record. Part A, Discoveries in Molecular, Cellular, and Evolutionary Biology*, 279(1): 685-691.
- Khaki, A., Nouri, M., Fathiazad, F., Ahmadi-Ashtiani, H.R., Rastgar, H. and Rezazadeh, Sh. (2009). Protective Effects of Quercetin on Spermatogenesis in Streptozotocin-induced Diabetic Rat. *Journal of Medicinal Plants*, 8(4): 57-64.
- Khaki, A., Fathiazad, F., Nouri, M., Khaki, A., Ozanci, C.C., Ghafari-Novin, M., *et al.* (2009). The Effects of Ginger on Spermatogenesis and Sperm parameters of Rat. *Iranian Journal of Reproductive Medicine*, 7(1): 7-12.
- Kiasalari, Z., Khalili, M. and Aghaei, M. (2009). Effect of *Withania somnifera* on levels of sex hormones in the diabetic male rats. *Iranian Journal of Reproductive Medicine*, 4: 163-168.
- Kumar, A., Tripathi, M.S., Zateer, A. and Sahu, R.K. (2012). Antidiabetic and antihyperlipidemic effect of *Euphorbia hirta* in streptozotocin induced diabetic rats. *Der Pharmacia Letter*, 4(2): 703-707.
- Kumar, S., Malhotra, R. and Kumar, D. (2010). Antidiabetic and free radical scavenging potential of *Euphorbia hirta* flower extract. *Indian Journal of Pharmaceutical Science*, 72(4): 533-537.
- Kumar, S. and Rashmi Kumar, D. (2010). Evaluation of antidiabetic activity of *Euphorbia hirta* Linn., in streptozotocin induced diabetic mice. *IJNPR*, 1(2): 200-203.
- La Vignera, S., Condorelli, R., Vicari, E., D'Agata, R. and Calogero A.E. (2012). Diabetes Mellitus and Sperm Parameters. *Journal of Andrology*, 33(2): 145-153.
- Lin, T., Haskell, J., Vinson, N. and Terracio, L. (1986). Characterization of insulin-like growth factor receptors of purified leydig cells and their role in steroidogenesis in primary culture: a comparative study. *Endocrinology*, 119: 1641-1647.
- Najla, H.F., Sakria, M.B., Hichem, A., Jean, C.M. and Abdelfattah, E. (2013). Diabetes-induced damages in rat kidney and brain and protective effects of natural antioxidants. *Food and Nutrition Sciences*, 4: 436-444.
- Nasiri semnani, S., Rahnema, M., Alizadeh, H. and Ghasempour, H. (2013). Evaluation of Antimicrobial Effects of *Euphorbia cyparissias* extracts on Intramacrophages *Salmonella typhi*. *Journal of Biologically Active Products from Nature*, 3(1): 64-71.
- Nickel, R., Schummer, A. and Seiferle, E. (1979). *The Viscera of the Domestic Mammals*. 2nd ed., Berlin-Humburg: Verlag Paul Parer, pp: 305-315.
- Özlem, S., Aslan, T. and Tülay, A.Ç. (2013). Antioxidant, cytotoxic and apoptotic activities of extracts from medicinal plant *Euphorbia platyphyllos* L. *JMPR*, 7(19): 1293-1304.
- Palmeira, C.M., Santos, D.L., Seica, R., Moreno, A.J. and Santos, M.S. (2001). Enhanced mitochondrial testicular antioxidant capacity in Goto-Kakizaki diabetic rats: role of coenzyme Q10. *The American Journal of Physiology - Cell Physiology*, 281: C 1023-1028.

-
- Sazegar, G., Vahid Ebrahimi, V., Saeedi Boroujeni, M.J., Mohammadi, S.H. and Salimnezhad, R. (2014). Morphometric study of testis tissue and spermatogenesis following Carnitine administration in diabetic rats induced with Stereptozytocin. Iranian journal of Diabetes and Metabolism, 14 (1): 9-14. [In Persian]
 - Shetty, G., Wilson, G., Huhtaniemi, I., Shuttlesworth, G.A., Reissmann, T. and Meistrich, M.L. (2000). Gonadotropin releasing hormone analogs stimulate and testosterone inhibits the recovery of spermatogenesis in irradiated rat. The Journal of Endocrinology, 141:1735-1745.

Effects of alcoholic extract of *Euphorbia cyparissias* on spermatogenesis and serum level of testosterone in streptozotocin-induced diabetic rats

Mehanfar, N.¹, Nourazar, M.A.^{2*}, Rahnema, M.³

1- Department of Physiology, Science and Research Branch, Islamic Azad University, Zanzan, Iran.

2- Assistant Professor, Department of Physiology, Tabriz Branch, Islamic Azad University, Tabriz, Iran.

3- Department of Physiology, Biology Research Center, Zanzan Branch, Islamic Azad University, Zanzan, Iran.

*Corresponding D X W K R U N V a 347@yahoo.com

(Received: 2014/9/11 Accepted: 2016/10/26)

Abstract

Diabetes mellitus is an endocrine disorder which is considered one of the main causes of mortality in developed countries. Long term use of the majority of synthetic anti-diabetic drugs lead to various side effects therefore the use of medicinal plants has currently become popular. Traditionally, *Euphorbia cyparissias* has been used for its anti-inflammatory, anti-oxidative and anti-neoplastic properties. In the present study 40 male Wistar rats were studied in four groups (n=10). The groups included: control, diabetic, alcoholic 500, alcoholic 250. The alcoholic groups received 250 and 500 mg/kg of alcoholic extract of *Euphorbia cyparissias* for 21 days through gastric gavage following induction of diabetes with streptozotocin. In control and diabetes induced groups an identical volume of physiological serum was gavaged. The testicular tissue and blood samples were obtained at the end of the experimental period for histological and blood testosterone concentration purposes, respectively. Results suggested that the serum glucose and testosterone concentrations in the control and alcoholic 500 groups had a significant difference with the other groups ($p < 0.05$). Also, it was demonstrated that there was a significant difference between the control and alcoholic 500 groups compared with the other studied groups in terms of testicular weight, tubular distinction coefficient, and spermatogenesis coefficient ($p < 0.05$). The study showed that *E. Cyparissias* had hypoglycemic effects and improved the histological parameters of testicular tissue as well as spermatogenesis process.

Conflict of interest: None declared.

Key words: Diabetes, Testis, *Euphorbia cyparissias* extract, Rat.