

مطالعه اثرات پیشگیرانه سترورلیکس از آسیب‌های ناشی از شیمی درمانی توسط سیس پلاتین بر سد خونی- بیضوی و روند اسپرماتوژنز در موش‌های Balb/c بالغ

داریوش محمد نژاد^۱، جعفر سلیمانی راد^۲، علی عابد الهی^{۳*}، تهمینه پیروی^۴

- ۱- مرکز تحقیقات کاربردی دارویی، استادیار دانشگاه علوم پزشکی تبریز، تبریز، ایران.
 - ۲- گروه علوم تشریح، دانشکده پزشکی، استاد دانشگاه علوم پزشکی تبریز، تبریز، ایران.
 - ۳- گروه علوم تشریح، دانشکده پزشکی، استادیار دانشگاه علوم پزشکی تبریز، تبریز، ایران.
 - ۴- گروه علوم تشریح، دانشکده پزشکی، استادیار دانشگاه علوم پزشکی ارومیه، ارومیه، ایران.
- *نویسنده مسئول مکاتبات: abedelahia@yahoo.com
(دریافت مقاله: ۹۲/۲/۱۱ پذیرش نهایی: ۹۲/۷/۲۰)

چکیده

داروهای شیمی‌درمانی علاوه بر سلول‌های سرطانی، سلول‌های در حال تقسیم از جمله سلول‌های اسپرماتوژنیک را نیز هدف قرار می‌دهند. بنابراین می‌توان با توقف ترشح هورمون‌های FSH و LH و متعاقب آن توقف اسپرماتوژنز از طریق آنتاگونیست GnRH (سترورلیکس)، این سلول‌ها را در برابر عوامل شیمی‌درمانی محافظت کرد. در این مطالعه، توانایی سترورلیکس در جلوگیری از اثرات مضر داروی شیمی‌درمانی سیس پلاتین مورد مطالعه قرار گرفت. بدین منظور، ۳۰ سر موش نر Balb/c به‌طور تصادفی به ۳ گروه مساوی شامل گروه شاهد (گروهی که هیچ دارویی دریافت نکرد)، گروه آزمایشی ۱ (به مدت ۵ روز و هر روز یک دوز سیس پلاتین به مقدار ۲/۵ mg/kg/bw به صورت داخل صفاقی دریافت کرد) و گروه آزمایشی ۲ (علاوه بر سیس پلاتین آنتاگونیست GnRH یا سترورلیکس را هم دریافت کرد) تقسیم شدند. پس از ۵ هفته از آخرین تزریق، موش‌ها راحت‌کشی شده و نمونه‌های بافت بیضه برای مطالعه با میکروسکوپ الکترونی و نوری اخذ شدند. داده‌های کمی حاصل از مطالعات هیستولوژیک بیضه با آزمون آماری ANOVA و آزمون تعقیبی Tukey با هم مقایسه شدند و $p < 0/05$ معنی‌دار در نظر گرفته شد. نتایج مورفومتری نشان داد که ضریب اسپرماتوژنز در گروه آزمایشی ۱ و شاهد به ترتیب $1/02 \pm 0/39$ و $24/43 \pm 9/22$ بود. همچنین تعداد سلول‌های سرتولی در گروه آزمایشی ۱ به ترتیب $8/61 \pm 0/80$ و در گروه شاهد $5/00 \pm 0/52$ بود که نشان‌دهنده کاهش معنی‌دار ضریب اسپرماتوژنز و افزایش معنی‌دار تعداد سلول‌های سرتولی در گروه آزمایشی ۱ بود ($p < 0/05$). نتایج میکروسکوپ الکترونی نیز نشان داد که در گروه آزمایش ۱ سد خونی بیضوی نامنظم بوده و جداسدگی‌هایی بین سلول‌های سرتولی و بازال لامینا وجود داشت. در گروه آزمایشی ۲، سترورلیکس تا حدودی از بروز چنین تغییراتی جلوگیری کرده بود. نتایج مطالعه نشان داد سترورلیکس می‌تواند تا حدودی از اثرات سوء مواد مورد استفاده در شیمی‌درمانی بر روی اپیتلیوم ژرمینال بیضه جلوگیری کند.

مجله آسیب شناسی درمانگاهی دامپزشکی، ۱۳۹۲، دوره ۷، شماره ۱، پیاپی ۲۵، صفحات ۱۷۸۵-۱۷۷۴.

کلید واژه‌ها: سد خونی-بیضوی، شیمی‌درمانی، اسپرماتوژنز

مقدمه

مطالعات اندکی وجود دارد و مشخص است که روش‌های پیشگیری از اثرات سیتوتوکسیک سیس پلاتین بر باروری و حفظ عملکرد گنادها پس از شیمی درمانی بویژه در سنین باروری بسیار ضروری است.

با توجه به اینکه اسپرماتوزن تحت اثر هورمون‌های گنادو تروپین می‌باشد بر همین اساس Glode و همکاران برای اولین بار اعلام کردند که با ایجاد اختلال در محور هیپوفیزی-هیپوتالاموسی در موقع شیمی درمانی می‌توان ترشح FSH و LH را کاهش داده و با این عمل موجب حفظ اسپرماتوزن بعد از قطع شیمی درمانی شد (Glode et al., 1981).

برای مهار محور هیپوفیزی-هیپوتالاموسی نیز روش‌های مختلفی از جمله استفاده از آنالوگ‌ها و یا آنتاگونیست‌های GnRH وجود دارد (Spermon et al., 2006; Aminsharifi et al., 2010; Meistrich et al., 2005; Howell and Shalet, 2001).

ستروریلیکس از جمله آنتاگونیست‌های GnRH است که امروزه کاربرد وسیعی دارد. این دارو یک دکاپیتید می‌باشد که با مهار ترشح FSH و LH، موجب مهار تقسیم اسپرماتوگونی‌ها می‌شود و در نهایت موجب حفاظت سلول‌های بنیادی بیضه در برابر اثرات سمی داروهای مورد استفاده در شیمی درمانی می‌شود چرا که داروهای مورد استفاده در شیمی درمانی فقط سلول‌های در حال تقسیم را تحت تاثیر قرار می‌دهند (Tevor et al., 2002; Anderson et al., 2002; Grundker et al., 2004). بنابراین در این تحقیق سعی شده تا ابتدا اثرات تخریبی سیس پلاتین به عنوان یک عامل شیمی درمانی بر روی اپی تلیوم ژرمینال (زایا) لوله سمینی فر مورد مطالعه قرار گیرد سپس اثرات حمایتی ستروریلیکس به

روش‌های متعددی نظیر جراحی، رادیوتراپی، شیمی درمانی و یا ترکیبی از آنها برای درمان سرطان استفاده می‌شود. امروزه داروهای متعددی به صورت منفرد و یا ترکیبی برای درمان سرطان مورد استفاده قرار می‌گیرند. این داروها برای از بین بردن سلول‌های سرطانی که تقسیمات سریع دارند بسیار موثر می‌باشند. از طرف دیگر سلول‌های اسپرماتوژنیک در بیضه‌ها همانند سلول‌های سرطانی تقسیم سریع دارند و چون داروهای شیمی درمانی هوشمند نیستند، بنابراین تمام سلول‌های در حال تقسیم سریع، از جمله سلول‌های اسپرماتوژنیک را نیز هدف قرار می‌دهند (Nejad et al., 2007; Nejad et al., 2012).

امروزه سیس پلاتین به طور وسیع برای درمان انواع سرطان‌ها از جمله سرطان بیضه، تخمدان، ریه و مثانه استفاده می‌شود (Helm and States, 2009; Kazumasa et al., 2002; Seaman et al., 2003; Velasquez et al., 1988).

اثرات مضر سیس پلاتین بر روی اسپرماتوزن در مطالعات قبلی ما مشاهده شد (Nejad et al., 2012) اما در مورد نحوه آسیب رساندن داروهای مورد استفاده در شیمی درمانی مکانیسم‌های مختلفی بیان می‌شود که از جمله مهمترین آنها القاء آپوپتوز و شکست DNA می‌باشد (Bakalska et al., 2004; Habermehl et al., 2006; Hou et al., 2005). Seaman نیز نشان داد که اثرات سمی سیس پلاتین بر روی اسپرماتوزن از طریق القاء آسیب به سلول‌های سرتولی می‌باشد (Seaman et al., 2003).

علیرغم استفاده وسیع این دارو در درمان سرطان‌ها، در مورد چگونگی حفظ اسپرماتوزن از اثرات سمی آن

عنوان آنتاگونیست GnRH در مهار اثرات تخریبی سیس پلاتین بررسی شود.

مواد و روش‌ها

در این مطالعه از ۳۰ سر موش نر نژاد balb/c ۸-۶ هفته‌ای استفاده گردید که در حیوانخانه دانشگاه علوم پزشکی تبریز پرورش یافته بودند. این موش‌ها در شرایط استاندارد (درجه حرارت حدود ۲۲ درجه سلسیوس، سیکل نوری دوازده ساعت روشنایی و دوازده ساعت تاریکی و دسترسی آزاد به آب و غذا) نگهداری می‌شدند. داروی سیس پلاتین به صورت محلول از شرکت Eber و داروی سترورلیکس از شرکت Serono خریداری گردید. در این مطالعه موش‌ها به طور تصادفی به ۳ گروه مساوی تقسیم شدند. گروه اول یا گروه شاهد که هیچ دارویی دریافت نکرد. گروه آزمایشی ۱ که فقط داروی سیس پلاتین به مقدار ۲/۵ mg/kg/bw به مدت ۵ روز بصورت داخل صفاقی دریافت کرد. گروه آزمایشی ۲، که سیس پلاتین را به همراه آنتاگونیست GnRH (cetorelix) دریافت کرد. تزریق آنتاگونیست GnRH هفته‌ای سه بار بصورت زیر جلدی و هر بار ۰/۲۵ mg/kg/bw بود که یک هفته قبل از تزریق سیس پلاتین شروع و به مدت سه هفته ادامه یافت. بعد از گذشت ۳۵ روز از آخرین تزریق، موش‌ها با جابجایی مهره‌های گردنی کشته شدند.

مطالعه مورفولوژی

بیضه راست موش‌ها جهت مطالعه کمی و هیستومورفولوژیک نمونه برداری شد و به مدت ۴۸ ساعت داخل محلول پایدارکننده بوئن قرار داده شدند.

پس از ثبوت، پاساژ بافتی و قالب‌گیری انجام گرفت، سپس مقاطع ۵ میکرونی تهیه و پس از رنگ‌آمیزی با PAS مورد مطالعه قرار گرفتند.

۱- تعیین تعداد سلولهای سرتولی

برای این کار از مقاطع عرضی لوله‌های سمینی فر استفاده شد و تعداد این سلول‌ها در ۲۰ میدان میکروسکوپی برای هر نمونه مورد شمارش قرار گرفتند. تشخیص سلول‌های سرتولی با توجه ویژگی مشخص آنها (هسته روشن بیضوی یا مثلثی شکل با هستک مشخص) امکان پذیر بود که شبیه هیچکدام از سلول‌های اسپرماتوژنیک موجود در لوله‌های سمینی فر نبودند. در موقع شمارش نیز برای جلوگیری از تورش (bias) از روش Simple Uniform Random (SUR) استفاده شد و از نمونه در فواصل ۱۵۰ میکرونی، برش‌های ۵ میکرونی تهیه شد (۳۰ مقطع). با توجه به تعداد کم مقاطع عرضی لوله‌های سمینی فر، ۱۰ برش از هر نمونه بیضه رنگ‌آمیزی و در نهایت در هر برش ۲ میدان میکروسکوپی مطالعه شد. بر این اساس با تقسیم ۳۰ بر ۱۰ عدد ۳ بدست آمد و بین عدد ۱ تا ۳ یکی را به صورت اتفاقی انتخاب کردیم به عنوان مثال ۲ و بنا بر این مقطع اول مورد مطالعه مقطع شماره ۲ بود و مقطع بعدی ۲+۳=۵ و مقاطع بعدی به ترتیب ۸-۱۱-۱۴-۱۷-۲۰-۲۳-۲۶-۲۹ بودند و در نهایت میانگین تعداد سلول‌های سرتولی در هر لوله سمینی فر بدست آمد.

۲- تعیین Spermogenesis index (SI)

این ضریب یعنی محاسبه لوله‌های سمینی فر که حاوی اسپرم مرحله چهارده به بعد هستند. برای تعیین SI در ۲۰ میدان میکروسکوپی برای هر نمونه تعداد

یافته ها

مطالعه مورفولوژیکی بافت

مطالعه هستیومورفومتریک نشان داد که میانگین تعداد سلول‌های سرتولی در لوله‌های سمینی فر در گروه شاهد و آزمایشی ۱ به ترتیب $5/50 \pm 0/52$ و $8/61 \pm 0/80$ بود. تعداد سلول‌های سرتولی در گروه آزمایشی ۱ در مقایسه با گروه شاهد افزایش معنی دار را نشان دادند ($p < 0/05$) (جدول ۱). میانگین تعداد سلول‌های سرتولی در لوله‌های سمینی فر موش‌های گروه آزمایشی ۲ (که به همراه سپس پلاتین، سترورلیکس نیز دریافت کرده بودند) $5/09 \pm 0/52$ بود که نسبت به گروه شاهد کاهش معنی داری را نشان نداد (جدول ۱).

مطالعه Spermogenesis Index (SI) نیز نشان داد که میانگین نسبت SI در گروه شاهد $24/43 \pm 9/22$ می‌باشد که در گروه آزمایشی ۱ به $1/52 \pm 0/39$ کاهش معنی داری یافته بود ($p < 0/05$) (جدول ۱). میانگین نسبت SI در لوله‌های سمینی فر موش‌های گروه آزمایشی ۲ $22/00 \pm 4/43$ بود که نسبت به گروه شاهد تغییر معنی داری را نشان نمی‌داد (جدول ۱).

لوله‌های سمینی فر که حاوی اسپرم‌های دراز بودند، نسبت به سایر لوله‌های سمینی فر مورد شمارش قرار گرفتند.

سپس تمامی داده‌های بدست آمده کمی بوسیله روش آماری ANOVA و آزمون تعقیبی Tukey با استفاده از نرم افزار SPSS.13 مورد بررسی و تجزیه و تحلیل قرار گرفتند. در این مطالعه $p < 0/05$ معنی دار تلقی گردید.

مطالعه فراساختاری

نمونه‌های اخذ شده از بیضه چپ برای مطالعه فراساختاری (میکروسکوپ الکترونی) استفاده شد و نمونه‌ها پس از قرارگیری در گلو تار آلدئید ۲/۵٪ به مدت ۱۲ ساعت با بافر فسفات شستشو شده و سپس با تتراکسید اسمیوم ۲٪ برای ۲ ساعت فیکس شدند. نمونه‌ها بعد از آب‌گیری، شفاف و آغشته‌سازی در رزین قالب‌گیری شده و با اولترا میکروتوم از آنها نمونه‌های نیمه نازک تهیه و با تولوئیدین بلو رنگ‌آمیزی گردیده و نمونه‌های نازک (۸۰nm) پس از رنگ‌آمیزی با اورانیل استات و سیترات سرب با میکروسکوپ الکترونی انتقالی (LEO-906) مورد مطالعه قرار گرفتند.

جدول ۱: مقایسه میانگین تعداد سلول‌های سرتولی و SI در گروه‌های شاهد، آزمایشی ۱ و آزمایشی ۲

گروه‌ها	تعداد سلول‌های سرتولی (mean±SD)	SI (mean±SD)
شاهد	$5/50 \pm 0/52$	$24/43 \pm 9/22$
آزمایشی ۱	$8/61 \pm 0/80^*$	$1/52 \pm 0/39^*$
آزمایشی ۲	$5/09 \pm 0/52$	$22/00 \pm 4/43$

* اختلاف معنی دار با گروه شاهد ($p < 0/05$)

و یا سلول‌های مجاور وجود نداشت. هسته این سلول‌ها کاملاً یوکروماتیک و مثلثی یا بیضی شکل با هسته مشخص دیده می‌شد (شکل ۱A).

مطالعه فراساختاری

مطالعه سلول‌های سرتولی در گروه شاهد نشان داد که این سلول‌ها به طور منظم بر روی غشاء پایه قرار داشتند و هیچگونه فضایی بین این سلول‌ها با غشاء پایه

نسبت به گروه شاهد نامنظم و در بعضی قسمت‌ها گشادتر به نظر می‌رسید (شکل ۳C).

بحث و نتیجه‌گیری

هدف از این مطالعه، محافظت اپی‌تلیوم ژرمینال در برابر عوامل شیمی درمانی با استفاده از سترورلیکس بود. یکی از معیارهای بررسی میزان آسیب اسپرماتوژنز تعیین SI در لوله‌های سمینی فر می‌باشد (SI به اسپرماتیدهای در حال دراز شدن بعد از مرحله ۱۴ اطلاق می‌شود). مطالعه ما نشان‌دهنده کاهش معنی‌دار SI در گروه آزمایشی ۱ بود. به عبارت دیگر این مطالعه نشان‌دهنده کاهش تولید اسپرم‌ها و اختلال در اسپرماتوژنز به دنبال شیمی درمانی می‌باشد. می‌توان گفت که سلول‌های اسپرماتوژنیک از جمله سلول‌های در حال تقسیم سریع هستند و سپس پلاتین همانند داروهای شیمی درمانی دیگر، سلول‌های در حال تقسیم را شناسایی و نابود می‌کند. آسیب به اسپرماتوژنز به دنبال شیمی درمانی توسط محققین دیگر نیز گزارش شده است (Nejad et al., 2007; Nejad et al., 2012; Nejad et al., 2013). در مورد مکانیسم دقیق آسیب‌رسانی داروهای شیمی درمانی بر روی اپیتلیوم ژرمینال نظرات مختلفی وجود دارد. بعضی از محققین بیان داشته‌اند که آسیب اپی‌تلیوم ژرمینال به دنبال شیمی درمانی توسط القاء آپوپتوز اتفاق می‌افتد (Hou et al., 2005). Bieber و همکارانش اثرات مضر سیس پلاتین بر روند اسپرماتوژنز را از طریق القاء آپوپتوز گزارش کرده و نشان دادند که آپوپتوز در سلول‌های زایا حداقل ۳ برابر افزایش می‌یابد (Bieber et al., 2006).

در بین سلول‌های سرتولی سدخونی- بیضوی قابل تشخیص بود. این سد در بین سلول‌های سرتولی مجاور و در روی سلول‌های اسپرماتوگونی دیده می‌شد (شکل ۲B). با درشت‌نمایی بزرگتر اجزاء سه‌گانه این سد شامل ۱- غشاءهای در هم فرو رفته سرتولی‌های مجاور ۲- رتیکولوم‌اندوپلاسمیک‌های گشاد شده در طرفین و ۳- دستجاتی از فیلامان‌ها که بین رتیکولوم آندوپلاسمیک و پلاسمها قرار گرفته‌اند نیز قابل تشخیص بودند (شکل ۱C).

مطالعه تخصص یافتگی اکتوپلاسمی Ectoplasmic Specialization (ES) در گروه شاهد نشان‌دهنده نظم این ساختار بود. ES در این گروه دارای ۳ جزء بود. ۱- غشاهای در هم بافته اسپرماتید و سرتولی ۲- رتیکولوم آندوپلاسمیک در درون سلول‌های سرتولی و ۳- دستجاتی از فیلامان‌های اکتین که بین رتیکولوم آندوپلاسمیک و غشاء سلول سرتولی قرار داشتند (شکل‌های ۲A و ۲B)

مطالعه سلول‌های سرتولی در گروه آزمایشی ۱ نشان داد که جداسدگی‌هایی بین این سلول‌ها و بازال‌لامینا وجود داشت (شکل ۳A) و همچنین سد خونی- بیضوی در این گروه نسبت به گروه شاهد نازک و نامنظم بود (شکل ۳B) و نیز در این گروه به علت کاهش شدید اسپرماتوگونی‌ها، مطالعه تخصص یافتگی اکتوپلاسمی عملاً امکان نداشت. در گروه آزمایشی ۲ که به همراه سیس پلاتین، سترورلیکس را هم دریافت کرده بودند، شرایط تقریباً مشابه گروه شاهد بود با این تفاوت که در این گروه تخصص یافتگی اکتوپلاسمی هنوز نسبت به گروه شاهد تغییراتی را نشان می‌داد به عنوان مثال رتیکولوم آندوپلاسمیک‌های درون سلول سرتولی

و در مقابل بیشتر سلول‌های اسپرماتوژنیک از بین رفته‌اند.

یافته دیگر این تحقیق جدا شدگی سلول‌های سرتولی از بازال‌لامینا و موجی بودن سطح قاعده‌ای سلول سرتولی بود. سلول‌های سرتولی در تمامی فعالیت‌های سلول‌های اسپرماتوژنیک (حفاظت، تغذیه و ...) نقش دارند و به طرق مختلف با آنها در تماس هستند (Newton et al., 1993). این سلول‌ها همچنین دارای رسپتورهایی برای FSH (Sun et al., 1990) و تستوسترون می‌باشند (Allan et al., 2004; Suarez et al., 1999) که بیانگر نقش این هورمون‌ها بر عملکرد سلول‌های سرتولی است. با توجه به وجود رسپتورهایی آندروژنی و FSH روی سلول‌های سرتولی می‌توان گفت که فعالیت این سلول‌ها وابسته به این هورمون‌ها و فاکتورهای درون بیضه‌ای است (Johnston et al., 2004). بنابراین هر گونه تغییر در سطح هورمون‌های هیپوفیزی به دنبال شیمی درمانی بر عملکرد این سلول‌ها اثر می‌گذارد. نشان داده شده است که به دنبال شیمی درمانی در انسان مقدار C-K 18 در روی سلول‌های سرتولی بیشتر می‌شود (این مارکر در روی سرتولی‌های بالغ نرمال وجود ندارد) و موجب غیر فعال شدن سرتولی می‌شود که در نهایت می‌تواند اسپرماتوژنز را تحت تأثیر قرار دهد (Bar-shira., 2004). پس می‌توان فضاهای بوجود آمده در سطح بازال سلول‌های سرتولی را ناشی از اثرات سوء تغییر در سطح هورمون‌های LH و FSH دانست که اختلالاتی را در عملکرد این سلول‌ها ایجاد کرده است. از طرف دیگر Jegou نیز نشان داد که سطح بازال سرتولی مسئول ترشح موادی است که برای فاز میتوتیک اسپرماتوژنز

علاوه بر آپوپتوز، عوامل دیگری نیز در آسیب‌رسانی داروهای شیمی درمانی نقش دارند چرا که مشخص شده است به دنبال شیمی درمانی سطح LH و FSH و در نهایت تستوسترون افزایش پیدا می‌کند (Udaqawa et al., 2001; Shetty and Meistrich, 2005) و مشخص شده که افزایش تستوسترون در داخل بیضه اثرات منفی بر اسپرماتوژنز دارد (Shetty et al., 2000). همچنین این مطالعه نشان داد که تعداد سلول‌های سرتولی در گروه تیمار با سیس پلاتین افزایش پیدا کرده بود. در این مطالعه مشاهده شد که تزریق سیس پلاتین موجب از بین رفتن انواع سلول‌های اسپرماتوژنیک درون لوله‌های سمینی فر می‌گردد و سلول‌های سرتولی که مقاومت بیشتری از سلول‌های اسپرماتوژنیک دارند بارزتر و مشخص‌تر شده و به راحتی قابل مشاهده و شمارش می‌شوند. گزارشات در مورد تعداد سلول‌های سرتولی به دنبال شیمی درمانی متفاوت می‌باشد به طوری که در بعضی از مطالعات، تعداد سلول‌های سرتولی به دنبال شیمی درمانی تغییر نیافته بود (Aich et al., 2001; Vazzino et al., 2001; and manna, 2001). در حالیکه Boujard در سال ۱۹۹۵ و Janes و Pomerantz در سال ۱۹۸۵ در مطالعه جداگانه‌ای، کاهش تعداد سلول‌های سرتولی بدنبال شیمی درمانی را گزارش کردند (Boujrad et al., 1995; Janes and Pomerantz, 1985). در مقابل، مطالعاتی نیز نشان داده‌اند که بعد از اشعه‌درمانی و همچنین کریپتورکیدسیم، سلول‌های سرتولی تکثیر پیدا می‌کنند (Gosh et al., 1992). افزایش تعداد سلول‌های سرتولی در این مطالعه می‌تواند به این علت باشد که سلول‌های سرتولی به دنبال آسیب به اپی تلیوم ژرمینال تکثیر پیدا کرده‌اند (تکثیر جبرانی)

نرمال لازم است (Jegou., 1993). پس احتمالاً در موش‌های آزمایشی ۱ که سیس پلاتین دریافت کرده بودند، تغییرات در سطح بازال سلول‌های سرتولی باعث کاهش ترشح فاکتورهای میتوتیک از سطح قاعده‌ای آنها می‌گردد که می‌تواند دلیل دیگری برای کاهش میتوز در سلول‌های اسپرماتوزنیک باشد.

از یافته‌های دیگر این مطالعه نامنظم بودن سدخونی-بیضوی در لوله‌های سمینی فر موش‌های گروه آزمایشی ۱ بود. این سد از اتصال سرتولی‌های مجاور بوجود می‌آید و دارای سه قسمت است: ۱- غشاء‌های در هم فرو رفته سرتولی‌های مجاور، ۲- رتیلولوم آندوپلاسمیک‌ها در طرفین، ۳- دستجاتی از فیلامان‌های بین رتیلولوم آندوپلاسمیک و غشاء‌ها. این سد که سلول‌های اسپرماتوگونی را از ناحیه قاعده‌ای لوله‌های سمینی فر جدا می‌کند نقش بسیار مهمی در اسپرماتوزن طبیعی دارد و در واقع لوله سمینی فر را به دو بخش قاعده‌ای و مجاور مجرای تقسیم می‌کند و به این صورت سلول‌های در حال تقسیم را از دسترس سلول‌های ایمنی محافظت می‌کند. با توجه به اینکه در تشکیل این سد، سلول‌های سرتولی دخالت دارند پس به سادگی می‌توان علت نازکتر و نامنظم‌تر بودن این سد در گروه آزمایشی ۱ را توجیه کرد. بطوریکه قبلاً نیز اشاره شد، به دنبال شیمی درمانی و افزایش هورمون‌های FSH و تستوسترون، تغییراتی در سلول‌های سرتولی ایجاد می‌شود و این نیز موجب تغییراتی در سد خونی-بیضوی شده است. ساختار دیگری که در این مطالعه مورد بررسی قرار گرفته بود Ectoplasmic Specialization (ES) بود که در گروه شاهد به سادگی قابل تشخیص بودند. این ساختمان نیز

دارای ۳ جزء غشا‌های در هم بافته اسپرماتید و سرتولی، رتیلولوم آندوپلاسمیک در درون سلول‌های سرتولی و دستجاتی از فیلامان‌های اکتین بین رتیلولوم آندوپلاسمیک و غشاء سلول سرتولی است که نقش بسیار مهمی در عملکرد سلول‌های ژرمینال (O'Donnell et al., 2000) و جابجایی اسپرماتید در اپی‌تلیوم ژرمینال دارد (Toyama et al., 2003).

در گروه آزمایشی ۱ تحت تأثیر سیس پلاتین مطالعه ES بسیار مشکل بود و در صورت مشاهده بسیار محدود و نامنظم دیده می‌شد. همسو با یافته‌های ما Anahara نیز گزارش کرد که تزریق داروی شیمی درمانی Flutamid موجب آسیب به ES می‌شود (Anahara et al., 2004).

نتایج مطالعه حاضر بر روی ES را می‌توان به این صورت تفسیر کرد که سیس پلاتین از یک طرف موجب آسیب به سلول‌های سرتولی می‌شود که نقش مهمی در تشکیل ES دارد و از طرف دیگر موجب تخریب سلول‌های اسپرماتوزنیک شده که با از بین رفتن سلول‌های در حال تقسیم، سلول‌های اسپرماتید نیز از بین رفته و در نتیجه ES نیز تشکیل نمی‌شود.

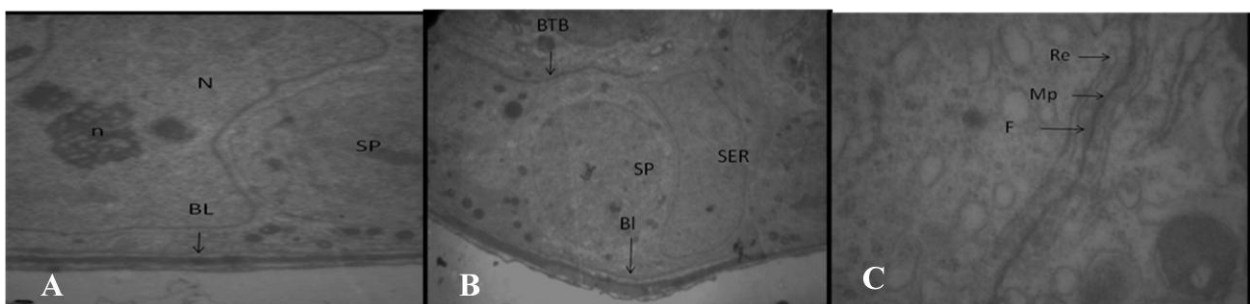
در گروه آزمایشی ۲ که به همراه سیس پلاتین، سترورلیکس را هم به عنوان آنتاگونیست GnRH دریافت می‌کردند شرایط تقریباً مشابه گروه شاهد بود. به عنوان مثال ES در این گروه قابل مشاهده بود و سد خونی-بیضوی نیز شرایطی مشابه با گروه شاهد داشت. این یافته‌های ما همسو با یافته‌های دیگر محققین بود. Meistrich و همکاران نشان دادند که به دنبال آسیب به اپی‌تلیوم ژرمینال، آگونیست‌ها و آنتاگونیست‌های GnRH موجب بهبودی اسپرماتوزن می‌شود

اثرات جانبی داروهای شیمی درمانی حفظ می‌کنند و ۲- با کاهش FSH و تستوسترون به طور غیر مستقیم از اثرات جانبی داروهای شیمی درمانی بعد از درمان نیز جلوگیری می‌کنند. مطالعات سایر محققین نیز این اطلاعات را تأیید می‌کنند. Meistrich و Shetty نشان دادند که با کاهش تستوسترون، بعد از مصرف مواد سمی می‌توان موجب بهبودی اسپرماتوزن شد (Meistrich and Shetty, 2003) و همچنین نشان داده شده است که تستوسترون موجب مهار بهبودی اسپرماتوزن بعد از آسیب می‌گردد (Shetty et al., 2002) و استرادیول با مهار اثرات تستوسترون می‌تواند موجب بهبود اسپرماتوزن بعد از اشعه درمانی شود (Shetty et al., 2004).

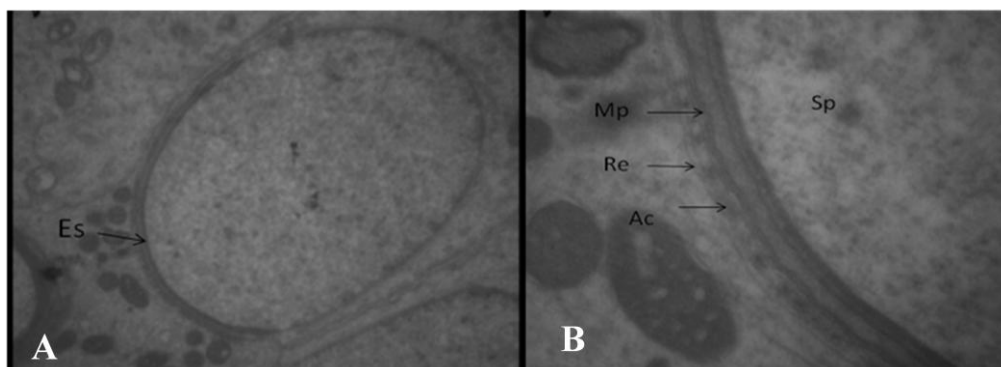
در نهایت می‌توان گفت با استفاده از آنتاگونیست‌های GnRH و مهار ترشح FSH و LH و در نهایت تستوسترون می‌توان تا حدودی از اثرات سوء مواد مورد استفاده در شیمی درمانی بر روی اپی تلیوم ژرمینال بیضه جلوگیری کرد.

(Meistrich et al., 2001). داروهای شیمی درمانی از جمله سیس پلاتین از دو طریق موجب آسیب به اسپرماتوزن می‌شوند: ۱- اثر مستقیم بر روی سلول‌های در حال تقسیم (بوژه اسپرماتوگونی‌ها) و القاء آپتوز در آنها، ۲- تغییر در هورمون‌های جنسی. مشخص شده است که بعد از شیمی درمانی و تخریب اسپرماتوزن مقدار ترشح هورمون‌های FSH و LH و تستوسترون افزایش می‌یابد (Udagawa et al., 2001; Shetty and Meistrich, 2005; da cunha et al., 1987) و افزایش تستوسترون در داخل بیضه همانند افزایش FSH اثرات منفی بر اسپرماتوزن دارد (Udagawa et al., 2001). پس به نظر می‌آید آگونیست‌ها و آنتاگونیست‌های GnRH با کاهش FSH و تستوسترون می‌توانند اسپرماتوزن را از اثرات مضر داروهای شیمی درمانی حفظ کنند.

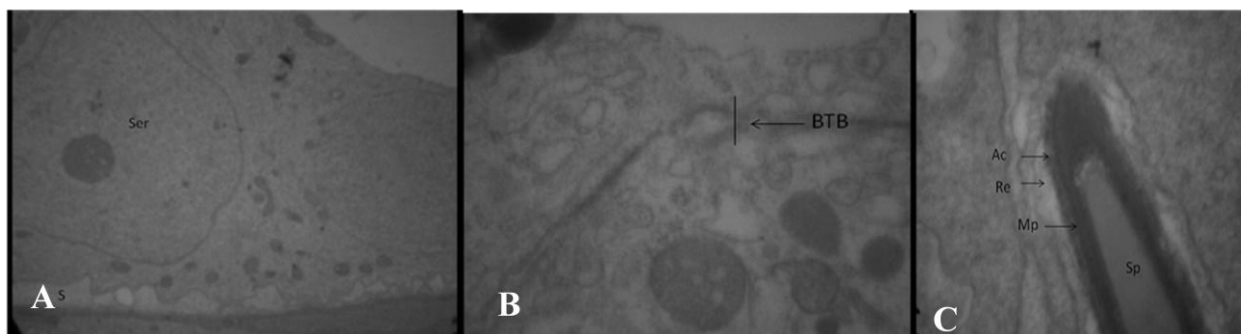
در واقع آگونیست‌ها و آنتاگونیست‌های GnRH از دو طریق موجب حفاظت اسپرماتوزن در برابر شیمی درمانی می‌شوند: ۱- موجب مهار تقسیم در سلول‌های اسپرماتوگونی می‌شوند و در نتیجه این سلول‌ها را از



شکل ۱: الکترون میکروگرافی از لوله سمینی‌فر موش از گروه شاهد: (A) سلول سرتولی بر روی غشاء پایه (درشت‌نمایی $\times 3597$), (B) سد خونی بیضوی (درشت‌نمایی $\times 2156$) و (C) اجزای سه‌گانه تشکیل‌دهنده سد (درشت‌نمایی $\times 2156$). سلول سرتولی (SER)، هسته سلول سرتولی (N)، هستک سلول سرتولی (n)، سلول اسپرماتوگونی (SP)، بازال لامینا (BL)، سد خونی بیضوی (BTB)، غشاهای درهم بافته سلول‌های سرتولی مجاور (Mp)، فیلامان‌ها (F) و رتیкулوم آندوپلاسمیک (Re)



شکل ۲: الکترون میکروگرافی از لوله سمینی فر موش از گروه شاهد: (A) به تخصص یافتگی اکتو پلاسمی (Es) در نوک فلش توجه فرمائید (درشت‌نمایی $\times 4646$). (B) اجزای تشکیل‌دهنده تخصص یافتگی اکتو پلاسمی (درشت‌نمایی $\times 21560$). هسته اسپرماتید (Sp)، غشاهای در هم بافته سلول سرتولی و اسپرماتید (Mp)، فیلامان‌های اکتین (Ac) و رتیلولوم آندو پلاسمیک (Re)



شکل ۳: الکترون میکروگرافی از لوله سمینی فر موش: (A) گروه آزمایشی ۱. به فضای ایجاد شده (S) در زیر سلول سرتولی (Ser) توجه شود (درشت‌نمایی $\times 2784$). (B) گروه آزمایش ۱. به نامنظم بودن اجزای سد خونی - بیضوی (BTB) توجه شود. (درشت‌نمایی $\times 21560$) (C) گروه آزمایش ۲. به اجزای تشکیل‌دهنده تخصص یافتگی اکتو پلاسمی توجه شود (درشت‌نمایی $\times 12930$). هسته اسپرماتید (Sp)، غشاهای در هم بافته سلول سرتولی و اسپرماتید (Mp)، فیلامان‌های اکتین (Ac) و رتیلولوم آندو پلاسمیک (Re)

منابع

- Aich, S. and Manna, C.K. (2001). Histophysiological changes of the testicular tissue due to busulphan administration in the wild Indian. *Acta Biologica Hungarica*, 52: 105-116.
- Allan, C.M., Garcia, A., Spaliviero, J., Zhang, F.P., Jimenez, M., Huhtaniemi, I. and Handelsman, D.J. (2004). Complete Sertoli cell proliferation induced by follicle-stimulating hormone (FSH) independently of luteinizing hormone activity: evidence from genetic models of isolated FSH action. *Endocrinology*, 145(4): 1587-1593.
- Aminsharifi, A., Shakeri, S., Ariaifar, A., Moeinjahromi, B., Kumar, P.V. and Karbalaeeoost, S. (2010). Preventive role of exogenous testosterone on cisplatin-induced gonadal toxicity an experimental placebo-controlled prospective trial. *Fertility and Sterility*, 93: 1388-1393.
- Anahara, R., Toyama, Y. and Mori, C. (2004). Flutamide induces Ultrastructural changes in spermatids and the ectoplasmic specialization between the sertoli cell and spermatids in mouse testes. *Reproductive Toxicology*, 18: 589-896.

- Andreson, Ph.O., Knobon, J.E. and Troutman, W.G. (2002). Handbook of Clinical Data, 10th Edition, Mc Grow Hill, New York, pp. 136-140.
- Bakalska, M., Atanassova, N., Koeva, Y., Nikolov, B. and Davidoff, M. (2004). Induction of male germ cell apoptosis by testosterone withdrawal after ethane dimethanesulfonate treatment in adult rats. *Endocrine Regulations*, 38: 103-110.
- Bar-Shira Maymon, B., Yogev, L., Marks, A., Hauser, R., Botchan, A. and Yavetz, H. (2004). Sertoli cell inactivation by cytotoxic damage to the human testis after cancer chemotherapy. *Fertility Sterility*, 81(5): 1391-1394.
- Bieber A.M., Marcon L., Hales B.F. and Robaire, B. (2006). Effects of chemothapeutic agents for testicular cancer on the male rat reproductive system, spermatozoa, and fertility. *Journal of Andrology*, 27: 189-200.
- Boujrad, N., Hochereau-de, MT., Kamtchouing, P. and Perreau, C.S. (1995). Evolution of somatic and germ cell populations after busulfan treatment in utero or neonatal cryptorchidism in the rat. *Andrologia*, 27: 223-228.
- da Cunha, M.F., Meistrich, M.L. and Nader, S. (1987). Absence of testicular protection by a gonadotropin-releasing hormone analog against cyclophosphamide-induced testicular cytotoxicity in the mouse. *Cancer Research*, 47:1093-1097.
- Glode, L.M., Robinson, J. and Gould, S.F. (1981). Protection from cyclophosphamide induced testicular damage with an analogue of gonadotropin releasing hormone. *The Lancet*, 23:1132-1134.
- Gosh, S., Bartke, A., Grasso, P., Reichert, L.E.Jr. and Russel, L.D. (1992). Structural manifestation of the rat sertoli cells to hypophysectomy: correlative morphometric and endocrine study. *Endocrinology*, 131: 485-497.
- Grundker, C., Schlotawa, L., Viereck, V., Eick, N., Horst, A. and Kairies, B. (2004). Anti proliferative effects of the GnRH antagonist cetrorelix and of GnRH II on human endometrial and ovarian cancer cells are not mediated through the GnRH type I receptor. *European Journal of Endocrinology*, 151: 141-149.
- Habermehl, D., Kammerer, B., Handrick, R., Eldh, T., Gruber, C., Cordes, N., Daniel, P.T., Plasswilm, L., Bamberg, M., Belka, C. and Jendrosseck, V. (2006). Proapoptotic activity of Ukrain is mitochondrial death pathway. *BioMed Central Cancer*, 6: 14-41.
- Haywood, H., Spaliviero, J., Jimenez, M., King N.J., Handelsman, D.J. and Allan, C.M. (2003). Sertoli cell and germ cell development in hypogonadal mice (hpg) expressing transgenic follicle stimulating hormone alone or in combination with testosterone. *Endocrinology*, 144: 509-517.
- Helm, C.W. and States, J.C. (2009). Enhancing the efficacy of cisplatin in ovarian cancer treatment could Arsenic have a role. *Journal of Ovarian Research*, 2: 2.
- Hou, M., Chrysis, D., Nurmio, M., Parvonen, M., Eksborg, S., Söder, O. and Jahnukainen, K. (2005). Doxorubicin induces apoptosis in germ line stem cells in the immature rat testis and amifostin cannot protect against this cytotoxicity. *Cancer Research*, 65: 9999-10005.
- Howell, S.J. and Shalet, S.M. (2005). Spermatogenesis after cancer treatment: Damage and Recovery. *Journal of the National Cancer Institute Monographs*, 34: 12-17.
- Janes, G.F. and Pomerantz, D.K. (1985). The effect of prenatal treatment with busulfan on in vitro androgen production by testes from rats of various ages. *Canadian Journal of physiology and pharmacology*, 63: 1155-1158.
- Jegou, B. (1993). The sertoli germ cell communication network in mammals. *International Review of Cytology*, 147: 25-96.
- Johnston, H., Baker, P.J., Abel, M., Charlton, H.M., Jackson, G., Fleming, L., Kumar, T.R. and O'Shaughnessy, P.J. (2004). Regulation of Sertoli cell number and activity by follicle-stimulating hormone and androgen during postnatal development in the mouse. *Endocrinology*, 145(1): 318-329.
- Kazumasa, N., Yutaka, N., Masaaki, K., Shunichi, N., Takahiko, S., Akira, Y., Masahiro, F., Kiyoshi M., Koshiro W., Tomohide T., Seiichiro Y. and Nagahiro S. (2002). Irinotecan plus cisplatin

- compared with etoposide plus cisplatin for extensive small-cell lung cancer. *New England Journal of Medicine*, 346: 85-91.
- Meistrich, M.L., Wilson, G., Shuttlesworth, G., Huhtaniemi, I. and Reissmann, T. (2001). GnRH agonists and antagonists stimulate recovery of fertility in irradiated LBNF1 rats. *Journal of Andrology*, 22: 809-817.
 - Meistrich, M.L. and Shetty, G. (2003). Inhibition of spermatogonial differentiation by testosterone. *Journal of Andrology*, 24: 135-148.
 - Nejad, M.D., Abedelahi, A., Rad, S.J., Roshandeh, M.A., Rashtbar, M. and Azami, A. (2012). Degenerative Effect of Cisplatin on Testicular Germinal Epithelium. *Advanced pharmaceutical Bulletin*, 2: 173-177.
 - Nejad, M.D., Rad, S.J. and Roshandeh, M.A. (2013). Preventive effect of cetrorelix on the changes induced by Cisplatin on spermatogenic and myoid cells and basal lamina of seminiferous ducts in the testis of balb/c mouse. *Journal of Veterinary Clinical Pathology*, 6: 1665-1674.
 - Nejad, M.D., Rad, S.J., Roshankar, L., Karimpor, M., Ghanbari, A.A., Azami, A. and Valilou, M.R. (2008). Effect of Thiotepa on mice Spermatogenesis using light and electronic microscope. *Pakistan Journal of Biology Sciences*, 11: 1929-1934.
 - Newton, Sc., Blaschuk, O.W. and Millette, C.F. (1993). N-cadherin mediates sertoli cell spermatogenic cell adhesion. *Developmental Dynamics*, 197: 1-13.
 - O'Donnell, L., Stanton, P.G., Bartles, J.R. and Robertson, D.M. (2000). Sertoli cell ectoplasmic specialization in the seminiferous epithelium of the testosterone suppressed adult rat. *Biology of Reproduction*, 63: 99-108.
 - Seaman, F., Sawhney, P., Giammona, C.J. and Richburg, J.H. (2003). Cisplatin-induced pulse of germ cell apoptosis precedes long-term elevated apoptotic rates in C57/BL/6 mouse testis. *Apoptosis*, 8: 101-108.
 - Shetty, G. and Meistrich, M.L. (2005). Hormonal approaches to preservation and restoration of male fertility after cancer treatment. *Journal of the National Cancer Institute Monographs*, 34: 36-39.
 - Shetty, G., Weng, C.C.Y., Bolden-Tiller, O.U., Huhtaniemi, I., Handelsman, D.J. And Meistrich, M.L. (2004). Effects of medroxyprogesterone and stradiol on the recovery of spermatogenesis in irradiated rats. *Endocrinology*, 145: 4461-4469.
 - Shetty, G., Wilson, G., Hardy, M.P., Niu, E., Huhtaniemi, I. and Meistrich, M.L. (2002). Inhibition of recovery of spermatogenesis in irradiated rats by different androgens. *Endocrinology*, 143: 3385-3396.
 - Shetty, G., Wilson, G., Huhtaniemi, I., Shuttlesworth, G.A., Reissmann, T. and Meistrich, M.L. (2000). Gonadotropin-releasing hormone analogs stimulate and testosterone inhibits the recovery of spermatogenesis in irradiated rats. *Endocrinology*, 141: 1735-1745.
 - Suárez-Quian, C.A., Martínez-García, F., Nistal, M. and Regadera, J. (1999). Androgen receptor distribution in adult human testis. *Journal of Clinical Endocrinology Metabolism*, 84(1): 350-358.
 - Spermon, J.R., Ramos, L., Wetzels, A.M.M., Sweep, C.G.J., Braat, D.D.M., Kiemeny, L.A.L.M. and Witjes, J.A. (2006). Sperm integrity pre- and post-chemotherapy in men with testicular germ cell cancer. *Human Reproduction*, 21: 1781-1786.
 - Sun, Y.T., Wreford, N.G., Robertson, D.M. and De Krestser, D.M. (1990). Quantitative cytological studies of spermatogenesis in intact and hypophysectomized rats identification of endrogedependent stages. *Endocrinology*, 127: 1215-1223.
 - Tevor, A.J., Katzung, B.G. and Masters, S.B. (2002). *Katzung and Trevor's Pharmacology*. 6th Edition, McGraw Hill, Philadelphia, pp. 206-208.
 - Toyama, Y., Maekawa, M. and Yuasa, S. (2003). Ectoplasmic specialization in the sertoli cell: new vistas based on genetic defects and testicular toxicology. *Anatomical Science International*, 78: 1-16.
 - Udagawa, K., Ogawa, T., Watanabe, T., Yumura, Y., Takeda, M. and Hosaka, M. (2001). GnRH analog, leuprorelin acetate, promotes regeneration of rat spermatogenesis after severe chemical damage. *International Journal of Urology*, 8: 615-622.

-
- Veccino, P., Uranga, J. and Arechaga, J. (2001). Suppression of spermatogenesis for cell transplantation in adult mice. *Protoplasma*, 217: 191-8.
 - Velasquez, W.S., Cabanillas, F., Salvador, P., McLaughlin, P., Fridrik, M., Tucker, S., Jagannath, S., Hagemeister, F.B., Redman, J.R. and Swan, F. (1988). Effective salvage therapy for lymphoma with cisplatin in combination with high-dose ara-c and dexamethasone (DHAP). *Blood*, 71: 117.

Study of the preventive effects of cetronelix on blood-testis barrier and spermatogenesis injuries caused by chemotherapy with cisplatin in adult Balb/C mice

Mohammadnejad, D.¹, Soleimani rad, J.², Abdelahi, A.^{3*}, Peirovi T.⁴

1- Assistant Professor, Drug Applied Research Center, Tabriz University of Medical Sciences, Tabriz, Iran.

2- Professor, Department of Anatomical Sciences, Tabriz University of Medical Sciences, Tabriz, Iran.

3- Assistant Professor, Department of Anatomical Sciences, Tabriz University of Medical Sciences, Tabriz, Iran.

4- Assistant Professor, Department of Anatomical Sciences, Uromieh University of Medical Sciences, Uromieh, Iran.

*Corresponding author email: abdelahia@yahoo.com

(Received: 2013/5/1 Accepted: 2013/10/12)

Abstract

Chemotherapy agents, in addition to cancer cells, target all dividing cells including spermatogenic cells. These cells could be protected from the detrimental effects of chemotherapy agents in addition of FSH and LH secretion using GnRH antagonist (cetrorelix). In the present study 30 male balb/c mice were randomly divided into 3 groups of control (receiving no treatment), experimental 1 (receiving a 2.5mg/kg/bw dose of cisplatin as intraperitoneal injection for 5 days) and experimental 2 (a group that received GnRH antagonist in addition to cisplatin). Five weeks after the last injection, the mice were killed by cervical dislocation and testicular specimens were prepared for light and electron microscopy. The data were analyzed using ANOVA and Tukey's test and $p < 0.05$ is considered as significant. Morphometric results showed that spermatogenesis index (SI) in control and experimental 1 groups were respectively 24.43 ± 9.22 and 1.52 ± 1.39 , respectively the number of Sertoli cells in control and experimental 1 groups were 5.50 ± 0.52 and 8.61 ± 0.80 , respectively showing a significant reduction of SI and increasing of Sertoli cells in experimental 1 group ($p < 0.05$). Electron microscopy revealed that in experimental 1 group, blood-testis barrier was irregular and Sertoli cells were separated from basal lamina. In experimental 2 group, cetrorelix almost prevented such changes. It can be concluded that cetrorelix could almost prevent the detrimental effects of chemotherapy on germinal epithelium.

Key word: Blood-testis barrier, Chemotherapy, Spermatogenesis