

## مقایسه بالینی و هیستوپاتولوژی متامیزول و میدازولام به عنوان داروی پیش‌بیهوشی در کبوتر

فرشاد لطفی<sup>۱</sup>، غلامرضا عابدی<sup>۲\*</sup>، احمد اصغری<sup>۲</sup>، نریمان شیخی<sup>۳</sup>، سعید حصارکی<sup>۴</sup>

۱- دانش آموخته دکتری تخصصی جراحی دامپزشکی، واحد علوم و تحقیقات، دانشگاه آزاد اسلامی، تهران، ایران.

۲- استادیار گروه جراحی دامپزشکی، واحد علوم و تحقیقات، دانشگاه آزاد اسلامی، تهران، ایران.

۳- گروه بهداشت و بیماری‌های طیور، واحد علوم و تحقیقات، دانشگاه آزاد اسلامی، تهران، ایران.

۴- استادیار بخش پاتوبیولوژی، واحد علوم و تحقیقات، دانشگاه آزاد اسلامی، تهران، ایران.

\*نویسنده مسئول مکاتبات: grabedicha@gmail.com

(دریافت مقاله: ۹۴/۹/۲ پذیرش نهایی: ۹۴/۱۱/۱۰)

### چکیده

بیهوشی در پرندگان با خطرات زیادی همراه است. به منظور رفع این مشکل می‌بایست در پی دارویی بود که با فیزیولوژی و آناتومی بدن پرندگان سازگار باشد. هدف از انجام این مطالعه، مقایسه اثرات بالینی و هیستوپاتولوژی متامیزول با میدازولام به عنوان پیش‌بیهوشی در کبوترها می‌باشد. به این منظور، تعداد ۱۸ قطعه کبوتر نر بالغ با میانگین سنی ۲ سال و وزن ۳۰۰ گرم، به طور تصادفی به ۳ گروه شش‌تایی تقسیم شدند. در گروه اول به‌عنوان شاهد، داروی کتامین (۴۰ mg/kg) به صورت داخل عضلانی تزریق شد. در گروه دوم داروی میدازولام (۶ mg/kg) و ۵ دقیقه پس از آن، کتامین (۴۰ mg/kg) نیز به‌طور عضلانی تزریق گردید. کبوترهای گروه سوم داروی متامیزول (۵۰۰ mg/kg) و ۵ دقیقه پس از آن، کتامین (۴۰ mg/kg) را به‌صورت داخل عضلانی دریافت کردند. به منظور تعیین عمق مناسب بیهوشی در هر گروه و به فاصله ۵ دقیقه از آخرین تزریق، واکنش‌های مختلف بالینی در هر کبوتر مورد ارزیابی قرار گرفت. همچنین آزمایشات هیستوپاتولوژی به منظور بررسی میزان آسیب‌های بافتی کبد و کلیه، انجام شد. نتایج ارزیابی بالینی، حاکی از کاهش معنی‌دار ( $p < 0.05$ ) واکنش‌های متفاوت کلینیکی گروه سوم در مقایسه با دو گروه دیگر بود. همچنین نتایج حاصل از آسیب‌شناسی بافت‌های کبد و کلیه مشخص کرد که کبوترهای گروه تیمار با متامیزول کمترین میزان تغییرات بافتی را نسبت به کبوترهای گروه تیمار با میدازولام بروز می‌دهند. نتایج مطالعه نشان داد که ترکیب متامیزول و کتامین می‌تواند داروی مناسبی برای بیهوشی در کبوترها باشد.

کلیدواژه‌ها: پیش‌بیهوشی، کبوتر، کتامین، متامیزول، میدازولام.

## مقدمه

متان سولفونیک اسید سدیم مونوهیدرات ( $C_{13}H_{16}N_3NaSO_4 \cdot H_2O$ ) با نام متامیزول یا دیپیرون، دارویی ضد درد با خواص تب‌بری، ضد التهابی و شل‌کننده عضلانی می‌باشد. خواص اشاره شده این دارو شباهت زیادی به سایر داروهای ضد التهاب غیراستروئیدی (NSAIDs) دارد. با این تفاوت که خواص شل‌کنندگی عضلانی این دارو با سایر داروهای این گروه تفاوت معنی‌دار دارد (Sheena and Derry, 2012). هیچ‌گونه سمیت ناشی از مصرف این دارو در پرندگان گزارش نشده است. بنابراین، متامیزول دارویی مناسب و بی‌خطر می‌باشد. همچنین، این دارو اثرات فارماکولوژیکی مناسبی در طب انسانی و دامی دارد.

علی‌رغم خواص بالینی مفید داروی متامیزول، یک‌سری عوارض جانبی اجتناب‌ناپذیر نیز وجود دارد که مهم‌ترین آن‌ها، کاهش میزان دمای بدن پرنده می‌باشد. البته این تغییر در مورد داروی متامیزول نسبت به سایر داروهای این گروه بسیار ناچیز است (Poblete *et al.*, 2003). متامیزول در مواردی همچون درمان کولیک اسب و همچنین برطرف کردن اسپاسم عضلانی محوطه بطنی در دام‌های کوچک و بزرگ نیز کاربرد دارد (Rezende *et al.*, 2007).

بنزودیازپین‌ها نیز اثرات خود را از طریق انتقال‌دهنده‌های عصبی گابا (Gamma-aminobutyric acid) اعمال می‌کنند. این گروه دارویی جهت مصارفی نظیر آرام‌بخشی، شلی عضلانی و مسکن در پرندگان کاربرد دارد. در حالت کلی، بنزودیازپین‌ها بی‌خطر می‌باشند، ولی در موارد مصرف طولانی مدت با دوز بالا، سبب تضعیف سیستم تنفسی و قلبی-عروقی شده و همچنین

باعث آسیب بافت کلیه در پرندگان خواهند شد. نیمه عمر این گروه دارویی در بدن پرنده یک ساعت بوده و این مقدار در مواقع نارسایی کبد و کلیه افزایش یافته و ریکواری بعد از بیهوشی را مشکل خواهد ساخت (Churchill, 2004). از سوی دیگر، چون پرندگان دارای استخوان‌های نموتیک (Pneumatic bone) می‌باشند، بنابراین، استفاده از داروهای استنشاقی سبب پخش گازهای بیهوشی در محیط شده که این موضوع برای جراح و پرسنل اتاق عمل می‌تواند خطرناک و مضر باشد. همچنین، به هنگام جراحی محوطه بطنی، در اثر خروج گازهای بیهوشی، سطح بیهوشی سبک خواهد شد. (Gali and Ventin, 2013).

هدف از انجام این مطالعه، بررسی خواص پیش‌بیهوشی داروی متامیزول و اثرات جانبی آن در بدن کبوترها می‌باشد. از آنجایی که استفاده از بیهوشی استنشاقی نیازمند تجهیزات و وسایل پیشرفته بوده و به لحاظ اقتصادی مقرون به صرفه نمی‌باشد، بنابراین، از این داروی پیش‌بیهوشی تزریقی که بتواند بیشترین سازگاری را از لحاظ آناتومی و فیزیولوژی با بدن پرنده داشته باشد، استفاده شد.

## مواد و روش‌ها

این مطالعه تجربی در پلی کلینیک تخصصی حیوانات خانگی دانشگاه آزاد اسلامی واحد علوم و تحقیقات تهران و تحت نظارت کمیته اخلاقی دانشکده علوم تخصصی دامپزشکی دانشگاه آزاد اسلامی واحد علوم و تحقیقات تهران و با مجوز شماره ۵۴۷۸ انجام شد. در این مطالعه از تعداد ۱۸ قطعه کبوتر نر با محدوده سنی ۱ تا ۲ سال و وزن تقریبی ۳۰۰ گرم استفاده شد. قبل از

واکنش انقباضی عضلات، واکنش سیستم تنفسی، قلبی-عروقی، سیستم عصبی، واکنش حساسیت به برش جراحی و همچنین واکنش به سوراخ کردن استخوان توسط دریل با سر مته ۰/۱ و ورود پین استخوانی به دقت مورد بررسی قرار گرفت. در واقع کل دوره آزمایش، از لحظه شروع تزریق دارو در هر گروه تا پایان بررسی آخرین واکنش بالینی ۶۰ دقیقه به طول انجامید. واکنش‌های اشاره شده، به ترتیب از ۰ تا ۴ (=۰) بدون واکنش بالینی، ۱= واکنش بالینی حداقل، ۲- واکنش بالینی ملایم، ۳- واکنش بالینی متوسط، ۴- واکنش بالینی شدید) امتیازدهی شد (John and Nora, 1997).

#### ارزیابی هیستوپاتولوژی

پس از پایش تمامی کبوترهای مورد آزمایش به مدت ۲۴ ساعت و ریکاوری کامل، همه پرندگان آسان‌کشی (euthanasia) شده و نمونه‌هایی از بافت کبد به منظور بررسی تغییرات دژنراسانس واکوئولی، نکروز و التهاب بافتی و همچنین نمونه‌هایی از بافت کلیه برای ارزیابی تغییرات هیستوپاتولوژی نظیر کست‌های گرانولر، نکروز و التهاب بینابینی، جدا شد. سپس نمونه‌ها به ظرف مخصوص حاوی فرمالین ۱۰ درصد انتقال یافت. از نمونه‌های پایدار شده در فرمالین، برش‌هایی به ضخامت ۵ میکرون و با روش معمول رنگ‌آمیزی هماتوکسیلین-انوزین تهیه شد. تغییرات و واکنش‌های بافتی، بر اساس معیارهای درجه‌بندی آسیب‌های کبد و کلیه (Brunt, 2001; Kim and Rov, 1993) تبدیل به داده‌های کمی و قابل مقایسه با یکدیگر گردیدند (جداول ۱ و ۲).

انجام آزمایش، در اتاق آماده‌سازی قبل از بیهوشی پلی-کلینیک تخصصی، در شرایط یکسان و قفس‌های جداگانه، به مدت ۴ ساعت به کبوترهای هر گروه پرهیز غذایی کامل داده شده و نیز به مدت ۱ ساعت از دسترسی آن‌ها به آب جلوگیری به عمل آمد. وضعیت سلامتی تمامی کبوترها از لحاظ ریتم ضربان قلب و تنفس و چگونگی رنگ مخاطات کنترل شد. داروی ضد انگل نیز به تمامی کبوترها خورانده شد. کبوترها به سه گروه شش تایی تقسیم شدند. به گروه اول به عنوان شاهد داروی کتامین (Ketalar, Rotexmedica, Germany) با دوز ۴۰ میلی‌گرم به‌ازای هر کیلوگرم وزن بدن و به صورت داخل عضلانی تزریق شد. در گروه دوم داروی میدازولام (Dormicum, Caspian tamin, Iran) با دوز ۶ میلی‌گرم به‌ازای هر کیلوگرم وزن بدن به صورت داخل عضلانی تزریق و ۵ دقیقه پس از آن، داروی کتامین مشابه با گروه شاهد تزریق شد. در گروه سوم نیز داروی متامیزول (Novasoul, Apomedica, Austria) با دوز ۵۰۰ میلی‌گرم به‌ازای هر کیلوگرم وزن بدن به صورت داخل عضلانی تزریق گشته و ۵ دقیقه پس از آن، کتامین با مقدار دوز بیان شده مورد استفاده قرار گرفت. در ادامه آزمایشات بالینی و هیستوپاتولوژی هر گروه به طور جداگانه انجام شد.

#### ارزیابی بالینی

پس از تزریق داروهای اشاره شده در گروه‌های شاهد، دوم و سوم و به فاصله ۱۰ دقیقه از آن، در هر گروه به صورت جداگانه، به تعداد یک بار و با فاصله زمانی ۵ دقیقه از هم، تمامی واکنش‌های کلینیکی از قبیل واکنش کلواک، پلک، کندن پرهای زیر شکم،

جدول ۱- درجه بندی ضایعات هیستوپاتولوژی کبد در کیوتراهای مورد مطالعه

| شاخص                | معیار ارزیابی     | امتیاز |
|---------------------|-------------------|--------|
|                     | $5\% <$           | ۰      |
| دژنراسانس و اکوتولی | ۵ - ۳۳%           | ۱      |
|                     | ۳۳ - ۶۶%          | ۲      |
|                     | $66\% >$          | ۳      |
|                     | بدون نکروز        | ۰      |
| نکروز               | ۱-۳ سلول نکروزی   | ۱      |
|                     | ۳-۶ سلول نکروزی   | ۲      |
|                     | $6 >$ سلول نکروزی | ۳      |
|                     | بدون التهاب       | ۰      |
| التهاب              | ملايم             | ۱      |
|                     | متوسط             | ۲      |
|                     | شدید              | ۳      |

جدول ۲- درجه بندی ضایعات هیستوپاتولوژی کلیه در کیوتراهای مورد مطالعه

| شاخص            | معیار ارزیابی     | امتیاز |
|-----------------|-------------------|--------|
|                 | بدون کست          | ۰      |
| کست گرانولر     | ملايم             | ۱      |
|                 | متوسط             | ۲      |
|                 | شدید              | ۳      |
|                 | بدون نکروز        | ۰      |
| نکروز           | ۱-۳ سلول نکروزی   | ۱      |
|                 | ۳-۶ سلول نکروزی   | ۲      |
|                 | $6 >$ سلول نکروزی | ۳      |
|                 | بدون التهاب       | ۰      |
| التهاب بینابینی | ملايم             | ۱      |
|                 | متوسط             | ۲      |
|                 | شدید              | ۳      |

## تحلیل آماری داده‌ها

کروسکال والیس مورد تحلیل آماری قرار گرفتند. سطح معنی داری در این مطالعه  $p < 0/05$  در نظر گرفته شد.

داده‌های حاصل از یافته‌های بالینی و هیستوپاتولوژی، تحت نرم‌افزار SPSS ویرایش ۲۲ و توسط آزمون

### یافته‌ها

دیگر کاهش یافته است (جدول ۳). در گروه شاهد استفاده از داروی کتامین به تنهایی، تاثیری در میزان عمق بیهوشی و شدت بروز واکنش‌های بالینی نداشت.

نتایج مقایسه شدت بروز واکنش‌های مختلف بالینی بین گروه‌های مورد مطالعه در کل دوره آزمایش نشان داد که میزان بروز این واکنش‌ها در کبوترهای گروه سوم به طور معنی‌داری ( $p < 0.05$ ) نسبت به گروه‌های

جدول ۳- مقایسه شدت بروز واکنش‌های مختلف بالینی گروه‌های مورد مطالعه در کل دوره آزمایش (mean±SEM)

| شدت بروز واکنش‌های بالینی |                         |                         |                         |                         |                         |                         |                         |                         | گروه‌ها                 |
|---------------------------|-------------------------|-------------------------|-------------------------|-------------------------|-------------------------|-------------------------|-------------------------|-------------------------|-------------------------|
| سوراخ کردن استخوان        | حساسیت به برش جراحی     | عصبی                    | قلبی-عروقی              | تنفس                    | انقباض عضلانی           | زیر کندن پره‌های شکم    | پلک                     | کلواک                   |                         |
| ۴/۰±۰/۰ <sup>b</sup>      | ۴/۰±۰/۰ <sup>b</sup>    | ۴/۰±۰/۰ <sup>b</sup>    | ۴/۰±۰/۰ <sup>b</sup>    | ۴/۰±۰/۰ <sup>b</sup>    | ۴/۰±۰/۰ <sup>b</sup>    | ۴/۰±۰/۰ <sup>b</sup>    | ۴/۰±۰/۰ <sup>b</sup>    | ۴/۰±۰/۰ <sup>b</sup>    | شاهد                    |
| ۲/۰±۰/۶۳۲ <sup>b</sup>    | ۲/۱۷±۰/۴۰۸ <sup>b</sup> | ۲/۱۷±۰/۷۵۳ <sup>b</sup> | ۲/۵۰±۰/۸۳۷ <sup>b</sup> | ۲/۳۳±۰/۵۱۶ <sup>b</sup> | ۲/۵۰±۰/۴۰۸ <sup>b</sup> | ۲/۱۷±۰/۷۵۳ <sup>b</sup> | ۲/۸۳±۰/۷۵۳ <sup>b</sup> | ۲/۶۷±۰/۵۱۶ <sup>b</sup> | میدازولام<br>(۶ mg/kg)  |
| ۱/۱۷±۰/۴۰۸ <sup>a</sup>   | ۱/۱۷±۰/۷۵۳ <sup>a</sup> | ۱/۳۳±۰/۵۱۶ <sup>a</sup> | ۱/۰±۰/۶۳۲ <sup>a</sup>  | ۱/۰±۰/۰ <sup>a</sup>    | ۰/۸۳±۰/۴۰۸ <sup>a</sup> | ۱/۰±۰/۶۳۲ <sup>a</sup>  | ۰/۸۳±۰/۴۰۸ <sup>a</sup> | ۰/۶±۰/۵۱۶ <sup>a</sup>  | متامیزول<br>(۵۰۰ mg/kg) |
| ۰/۰۰۱                     | ۰/۰۰۱                   | ۰/۰۰۱                   | ۰/۰۰۱                   | ۰/۰۰۱                   | ۰/۰۰۱                   | ۰/۰۰۱                   | ۰/۰۰۱                   | ۰/۰۰۱                   | سطح معنی‌داری           |

۰= بدون واکنش، ۱= واکنش حداقل، ۲= واکنش ملایم، ۳= واکنش متوسط، ۴= واکنش شدید  
a, b حروف غیریکسان در هر ستون نشان‌دهنده اختلاف معنی‌دار است ( $p < 0.05$ ).

کست‌های گرانولر، نکروز و التهاب بینابینی در کبوترهای گروه دوم به طور معنی‌داری ( $p < 0.05$ ) بیشتر از کبوترهای گروه سوم بود (جدول ۵). در این بررسی نیز گروه شاهد هیچ گونه تغییر پاتولوژیکی قابل توجهی را نشان نداد. تغییرات بافتی کبد و کلیه در گروه‌های مورد مطالعه، در شکل‌های ۱ و ۲ ارائه شده است.

نتایج حاصل از بررسی آسیب بافت کبد در گروه‌های تحت مطالعه نشان داد که میزان تغییرات دژنراسانس واکوئولی، نکروز و التهاب بافتی در کبوترهای گروه دوم به طور معنی‌داری ( $p < 0.05$ ) بیشتر از کبوترهای گروه‌های سوم بود، در صورتی که در گروه شاهد هیچ‌گونه تغییر پاتولوژیکی قابل توجهی مشاهده نشد (جدول ۴).

نتایج حاصل از بررسی آسیب‌های بافتی کلیه در گروه‌های تحت مطالعه نیز نشان داد که میزان وقوع

جدول ۴- مقایسه آسیب بافت کبد در کبوترهای مورد مطالعه (mean±SEM)

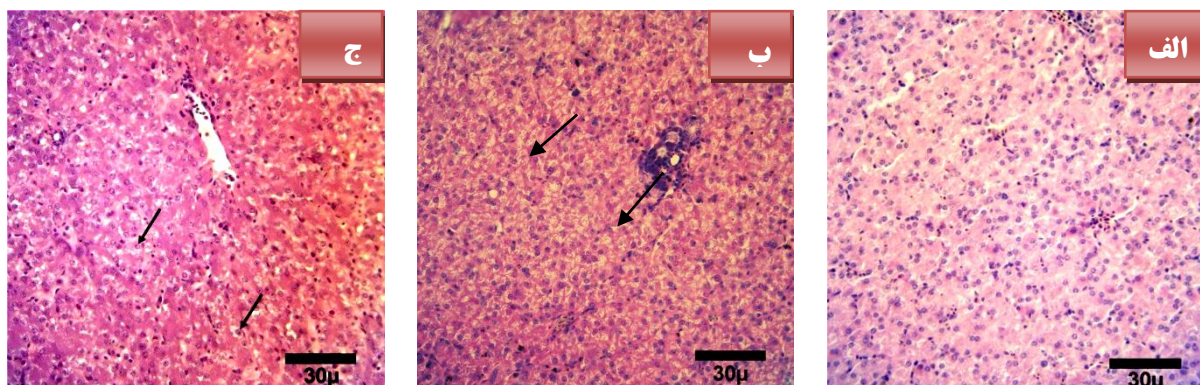
| گروه                 | درجه آسیب بافت کبد      |                        |                         |
|----------------------|-------------------------|------------------------|-------------------------|
|                      | دژنراسانس واکوتولی      | نکروز                  | التهاب بافتی            |
| شاهد                 | ۰/۰±۰/۰ <sup>a</sup>    | ۰/۰±۰/۰ <sup>a</sup>   | ۰/۰±۰/۰ <sup>a</sup>    |
| میدازولام (۶ mg/kg)  | ۲/۸۳±۰/۴۰۸ <sup>b</sup> | ۱/۰±۰/۶۳۲ <sup>b</sup> | ۱/۳۳±۰/۵۱۶ <sup>b</sup> |
| متامیزول (۵۰۰ mg/kg) | ۰/۸۳±۰/۴۰۸ <sup>a</sup> | ۰/۰±۰/۰ <sup>a</sup>   | ۰/۶۷±۰/۵۱۶ <sup>a</sup> |
| سطح معنی داری        | ۰/۰۰۱                   | ۰/۰۰۱                  | ۰/۰۰۱                   |

= بدون آسیب، ۱= آسیب حداقل، ۲- آسیب ملایم، ۳- آسیب متوسط، ۴- آسیب شدید  
a,b: حروف غیریکسان در هر ستون نشان دهنده اختلاف معنی دار است (p<۰/۰۵).

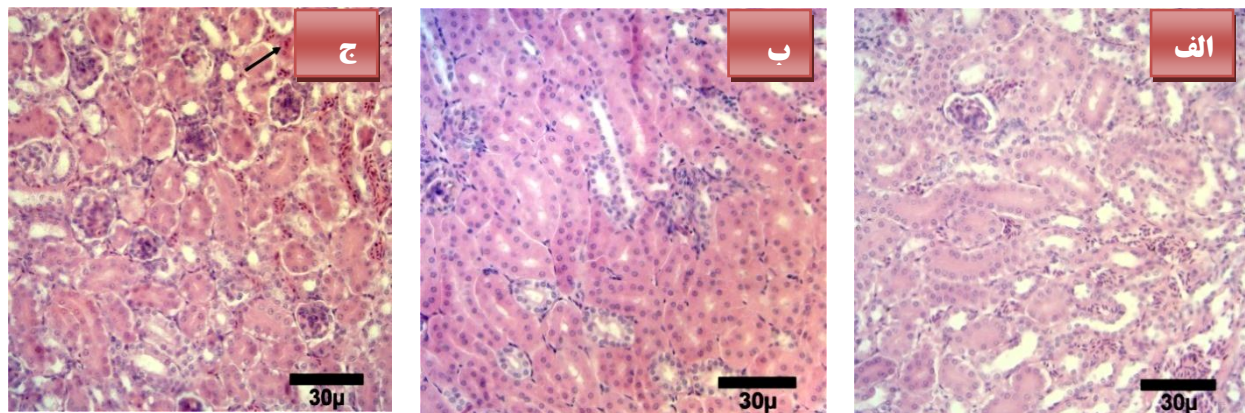
جدول ۵- مقایسه آسیب بافت کلیه در کبوترهای مورد مطالعه (mean±SEM)

| گروه                 | درجه آسیب بافت کلیه     |                         |                         |
|----------------------|-------------------------|-------------------------|-------------------------|
|                      | کست های گرانولر         | نکروز                   | التهاب بینابینی         |
| شاهد                 | ۰/۰±۰/۰ <sup>a</sup>    | ۰/۰±۰/۰ <sup>a</sup>    | ۰/۰±۰/۰ <sup>a</sup>    |
| میدازولام (۶ mg/kg)  | ۱/۱۷±۰/۷۵۳ <sup>b</sup> | ۱/۱۵±۰/۸۳۲ <sup>b</sup> | ۱/۵±۰/۵۴۸ <sup>b</sup>  |
| متامیزول (۵۰۰ mg/kg) | ۰/۸۱±۰/۴۰۲ <sup>a</sup> | ۰/۰±۰/۰ <sup>a</sup>    | ۰/۸۵±۰/۳۱۵ <sup>a</sup> |
| سطح معنی داری        | ۰/۰۰۱                   | ۰/۰۰۱                   | ۰/۰۰۱                   |

= بدون آسیب، ۱= آسیب حداقل، ۲- آسیب ملایم، ۳- آسیب متوسط، ۴- آسیب شدید  
a,b: حروف غیریکسان در هر ستون نشان دهنده اختلاف معنی دار است (p<۰/۰۵).



شکل ۱- تغییرات هیستوپاتولوژی کبد در کبوتران مورد مطالعه. الف) نمای ریزینی بافت کبد از گروه شاهد: سلولهای کبدی دارای هسته‌ای شفاف و سیتوپلاسم طبیعی بوده و علائمی از نکروز، التهاب و دژنراسانس واکوتولی در آن مشاهده نمی‌شود. سینوزوئیدهای کبدی نیز ظاهر طبیعی دارند. ب) نمای ریزینی بافت کبد از گروه تیمار با میدازولام: سلولهای کبدی تغییرات نکروزی و التهاب متوسط داشته و دژنراسانس واکوتولی شدید هیپاتوسیت-ها (پیکان‌ها) مشاهده می‌شود. ج) نمای ریزینی بافت کبد از گروه تیمار با متامیزول: سلولهای کبدی هیچ‌گونه نکروز را نشان نداده، ولی دژنراسانس واکوتولی و التهاب ملایم (پیکان‌ها) مشاهده می‌شود (رنگ آمیزی هماتوکسیلین-اُئوزین، درشت‌نمایی ×۴۰۰).



شکل ۲- تغییرات هیستوپاتولوژی کلیه در کبوتران مورد مطالعه. الف) نمای ریزبینی بافت کلیه از گروه شاهد: سلول‌های کلیوی دارای هسته‌ای شفاف و سیتوپلاسم طبیعی بوده و علائمی از نکروز، التهاب بینابینی و کست‌های گرانولر در آن مشاهده نمی‌شود. لوله‌های ادراری نیز ظاهر طبیعی دارند. ب) نمای ریزبینی بافت کلیه از گروه تیمار با میدازولام: در سلول‌های کلیوی نکروز، التهاب بینابینی و کست‌های گرانولر متوسط مشهود است. ج) نمای ریزبینی بافت کلیه از گروه تیمار با متامیزول: سلول‌های کلیوی حالت طبیعی دارند و هیچ‌گونه علائمی از نکروز در آن مشاهده نمی‌شود. التهاب بینابینی و کست‌های گرانولر ملایم و پراکنده سلول‌های کلیوی (پیکان) قابل مشاهده است. (رنگ آمیزی هماتوکسیلین- اتوزین، درشت‌نمایی  $\times 400$ ).

## بحث و نتیجه‌گیری

در بررسی حاضر، آنالیز یافته‌های بالینی نشان‌دهنده کاهش قابل توجه واکنش‌های مختلف بالینی کبوترهای گروه سوم در مقایسه با گروه‌های شاهد و دوم می‌باشد به طوری که، متامیزول بسیاری از رفلکس‌های بالینی مهم در کبوترها را کاهش داده و یا خنثی کرده است. کبوترهای گروه تیمار با متامیزول در مقایسه با گروه‌های شاهد و تیمار با میدازولام، کمترین میزان در شدت بروز واکنش‌ها را نشان دادند. این موضوع بیانگر آن است که تغییر در عمق بیهوشی و میزان شدت بروز واکنش‌های بالینی گروه‌های دوم و سوم، به دلیل تاثیرات داروهای میدازولام و متامیزول بود و نه کتامین. در واقع متامیزول در مقایسه با میدازولام نقش موثرتری را در کاهش شدت بروز واکنش‌های بالینی ایفا می‌کند.

در این زمینه، گانگل در سال ۲۰۰۵ به لزوم استفاده از تکنیک‌های صحیح در بیهوشی پرندگان اشاره داشته است و به این نتیجه رسیده است که برای ایجاد یک بیهوشی مناسب باید فیزیولوژی و آناتومی بدن آن‌ها از جمله دستگاه قلبی-عروقی و تنفسی را به دقت ارزیابی کرد (Gunkel, 2005). بر اساس همین تفکر، امروزه تکنیک‌های متفاوتی در علوم کاربردی دامپزشکی و خصوصاً بیهوشی پرندگان، مورد بررسی قرار گرفته است که در تمامی این تحقیقات، تاثیرات و عوارض داروهای بیهوشی بر فیزیولوژی بدن پرندگان محاسبه و به ثبت رسیده‌اند.

یافته‌های پاتولوژیکی مطالعه حاضر، حاکی از آسیب‌های بافتی اندک گروه متامیزول در بافت‌های کبد و کلیه در مقایسه با گروه شاهد می‌باشد. مقدار ملایمی از نکروز بافت‌های کبد و کلیه ناشی از تزریقی متامیزول





عملکرد دستگاه گوارش شده و از این نظر نیز مناسب و بی‌خطر می‌باشد (Japr, 2012; Vinagre, 2012). بر اساس یافته‌های بالینی و هیستوپاتولوژی اشاره شده در این مطالعه، این گونه دریافتیم که متامیزول در مقایسه با میدازولام به عنوان پیش‌بیهوشی در کبوترها، داروی مناسب و بی‌خطری بوده و به لحاظ فیزیولوژیکی و بالینی با بدن پرنده سازگاری بالایی دارد. در نهایت، به نظر می‌رسد که داروی متامیزول می‌تواند اثرات فارماکولوژیکی مناسبی را در زمینه پیش‌بیهوشی در پرندگان داشته باشد و در علوم درمانگاهی دامپزشکی در کنار سایر داروهای رایج پیش‌بیهوشی مورد استفاده قرار گیرد.

به منظور مدیریت درد ناشی از جراحی‌های محوطه بطنی، هیچ‌گونه عوارض جانبی ناسازگاری را به همراه نخواهد داشت. نتایج حاصل از مطالعه ایشان در تطابق با نتایج حاضر می‌باشد. همچنین ایشان تاثیرات داروی متامیزول را بر التیام استخوانی ناشی از شکسته شدن استخوان درشت نی در موش‌های صحرایی بررسی و اعلام کردند که متامیزول به طور مناسبی بر دردهای ناشی از شکسته شدن استخوان‌ها تاثیر گذاشته و هیچ‌گونه تداخلی در میزان التیام استخوانی پس از مصرف این دارو مشاهده نمی‌شود. همچنین، محققین دیگر گزارش کرده‌اند که استفاده از داروی متامیزول به‌طور قابل توجهی سبب بهبود

## منابع

- Brunt, E.M. (2001). Nonalcoholic steatohepatitis definition and pathology. *Semin Liver Disease Journal*, 21(1): 3-16.
- Canory, W. (2003). The European Agency for the Evaluation of medicine products. *Journal of Veterinary Medicine Inspection*, 2(10): 1-10.
- Churchill, L. (2004). Metabolic of Benzodiazepine in rats. *Journal of Veterinary Medicine*, 1(2): 51-54.
- Flor, B., Yazbek, V.B. and Keila, K. (2013). Tramadol plus metamizol combined or not with NSAIDs is clinically effective for moderate to severe chronic pain. *Journal of Veterinary Anesthesia*, 11(10): 21-23.
- Gali, J.C. and Ventin, F.C. (2013). Dipyrone has no effects on bone healing of tibia fractures in rats. *Journal of Veterinary Anesthesia and Analgesia*, 30(6): 82- 97.
- Gunkel, G. (2005). Evaluated the current techniques in avian anesthesia and assayed that provision of anesthesia with a low risk of complications is, in part, associated with a working knowledge of avian cardiopulmonary physiology. *Journal of Avian and Exotic Pet Medicine*, 14(4): 263-276.
- Imagawa, V.H. and Fentoni, D.T. (2011). The use of different doses of metamizol for post-operative analgesia in dogs. *Journal of Veterinary Anesthesia and Analgesia*, 38(4): 85-93.
- Japr, A. (2012). Monitoring of anesthesia depth in birds and reported that the corneal reflex in birds. *Journal of Poultry Science*, 27(5): 5-9.
- Jedziniak, P., Pietruk, K. and Olejnik, M. (2013). Rapid method for the determination of metamizol residues in bovine muscle by LC – MS / MS. *Journal of Veterinary Anesthesia and Analgesia*, 2(6): 82-84.

- John, W and Nora, S. (1997). *Veterinary Anesthesia and Analgesia*. 3rd ed., UK: Chapter 34, New York, pp: 841-853.
- Kim, S. and Rov, A. (1993). International standardization of criteria for the histologic diagnosis of renal allograft rejection: The Banff working classification of kidney transplant pathology. *International Journal of Pathology*, 44(2): 410-422.
- Levy, M., Safadi, R. and Goranti, L. (2003). Impairment of the metabolic of dipyrone in asymptomatic hepatitis – B. *Journal of Veterinary Anesthesia and Analgesia*, 57(6): 5-6.
- Naga, R., Anjaneyulu, N. and Canesh, M.N. (2012). Evaluated the analgesic activity of metamizole and paracetamol. *Journal of Advanced Pharmacology Researches*, 3(1): 1-4.
- Patel, C.V. and Koppikar, M.G. (2014). Management of pain after abdominal surgery. *Journal of Clinical Sciences*, 10(2): 351-353.
- Poblete, B., Romand, A. and Koning, P. (2003). Metabolic effect of intravenous propacetamol, metamizol or external cooling in erotically ill febrile sedated patients. *Journal of Veterinary Anesthesia and Analgesia*, 10(3): 78-82.
- Rezende, R.M. Franca, D.S. Menezes, G.B. and Bakhie, Y.S. (2007). Different mechanisms underlie the analgesic actions of paracetamol and dipyrone in a rat model. *British Veterinary Journal of Pharmacology*, 153(4): 760-768.
- Richard, A. and Hoppmann, M. (2014). Central nervous system side effect of NSAIDS. *Bulgarian Journal of Veterinary Medicine*, 151(7): 309-313.
- Roelvink, M.E. and Goossens, L. (2011). Analgesic and spasmolytic effect of dipyrone. *Journal of Veterinary Anesthesia and Analgesia*, 3(9): 12-14.
- Sheena, A. and Derry, C. (2012). *Clinical drug investigation*. 3rd ed., UK: London, Saunders, pp: 58-60.
- Sokolov, A.Y. and Sivachenko, I. and Panteleev, S.S. (2014). Effect of intravenous metamizol on ongoing and evoked activity of dura-sensitive thalamic neurons in rats. *Journal of Veterinary Anesthesia and Analgesia*, 4(1): 31-32.
- Tawina, J. and Zolinger, P. (2011). The pathologic effect of carprofen in a pigeon model. *Journal of Avian Medicine and Surgery*, 25(3): 173-184.
- Vinagre, M.A. (2012). The effect of dipyrone on liquid gastric emptying. *Journal of Veterinary Anesthesia and Analgesia*, 4(2): 50-52.
- Zhang, Y. and Wang, X. (2014). Dipyrone inhibits neuron cell death. *Journal of Pet Medicine*, 69(4): 942-956.

## Clinical and histopathological Comparison of metamizole and midazolam as premedication in pigeon

Lotfi, F.<sup>1</sup>, Abedi, Gh.<sup>2\*</sup>, Asghari, A.,<sup>2</sup> Sheykhi, N.<sup>3</sup>, Hesarakhi, S.<sup>4</sup>

- 1- Graduate of Veterinary Surgery, Faculty of Specialized Veterinary Sciences, Science and Research Branch, Islamic Azad University, Tehran, Iran.
- 2- Department of Surgery, Faculty of Specialized Veterinary Sciences, Science and Research Branch, Islamic Azad University, Tehran, Iran.
- 3 Department of Poultry Science, Faculty of Specialized Veterinary Sciences, Science and Research Branch, Islamic Azad University, Tehran, Iran.
- 4 Department of Pathobiology, Faculty of Specialized Veterinary Sciences, Science and Research Branch, Islamic Azad University, Tehran, Iran.

\*Corresponding author email: grabedicha@gmail.com

(Received: 2015/11/23 Accepted: 2016/1/30)

### Abstract

Anesthesia in birds is associated with high risks. To resolve this problem, we have to find a drug that is compatible with avian physiology and anatomy. This study was conducted to compare the clinical and pathological effects of metamizole with midazolam as premedication in pigeons. For this purpose, eighteen male adult pigeons with the mean age of two years and weight of 300 gm, were randomly divided into three groups with six individuals per group. Group I was the control group, in which the pigeons were given an intramuscular (IM) injection of ketamine 40 mg/kg body weight. Each pigeon in group II was given an IM injection of midazolam at 6 mg/kg body weight and ketamine at 40 mg/kg body weight within 5 min following the first injection. Also, each pigeon in group III was given an IM injection of metamizole at 500 mg/kg body weight and ketamine at 40 mg/kg body weight within 5 min following the first injection. In order to determine the depth of anesthesia in each group and within 5 min from the last injection, various clinical reflexes were evaluated on the body of each pigeon. Also, postmortem examinations were performed to assess tissue damages in the liver and kidney tissues. The results of clinical evaluation in three groups showed that there was significant difference ( $p < 0.05$ ) in the various clinical reflexes between group III, compared with groups I and II. Also, the results of histopathological analysis indicated minimal changes in metamizole treated pigeon in compared with midazolam treated group. Based on these result it seems that metamizole plus ketamine could be used as a suitable combination for anesthesia of pigeon.

**Key words:** Premedication, Pigeon, Ketamine, Metamizole, Midazolam