

## تاثیر اکسی‌تتراسایکلین بر میزان کلسیم و فسفر خون و تراکم بافت استخوانی در جوجه‌های گوشتی

عزیز نوری<sup>۱</sup>، افشین ذاکری<sup>۲\*</sup>، سید اسماعیل صفوی<sup>۳</sup>

- ۱- دانش‌آموخته کارشناسی ارشد تغذیه دام، واحد تبریز، دانشگاه آزاد اسلامی، تبریز، ایران.  
 ۲- استادیار گروه علوم دامی، واحد تبریز، دانشگاه آزاد اسلامی، تبریز، ایران.  
 ۳- استادیار گروه علوم پایه، واحد تبریز، دانشگاه آزاد اسلامی، تبریز، ایران.  
 \*نویسنده مسئول مکاتبات: zakeri@iaut.ac.ir  
 (دریافت مقاله: ۹۴/۷/۲۷ پذیرش نهایی: ۹۴/۱۱/۱۰)

### چکیده

هدف از این مطالعه بررسی اثرات اکسی‌تتراسایکلین بر میزان کلسیم و فسفر خون و تراکم بافت استخوانی در جوجه‌های گوشتی بود. بدین منظور، تعداد ۷۲ قطعه جوجه یک‌روزه راس سویه ۳۰۸ در قالب یک طرح کاملاً تصادفی در ۲ گروه آزمایشی شامل گروه شاهد با جیره فاقد آنتی‌بیوتیک و گروه تیمار با جیره حاوی اکسی‌تتراسایکلین ۵۰٪ به میزان ۳ گرم در هر کیلوگرم و ۶ تکرار در شرایط محیطی و مدیریتی یکسان به مدت ۴۲ روز مورد مطالعه قرار گرفتند. در این آزمایش صفات استخوانی مورد مطالعه شامل قطر بدنه استخوان فمور و نسبت بافت‌های مختلف استخوان فمور و جمجمه بود. پارامترهای خونی نیز شامل سطوح کلسیم و فسفر سرم بودند. در گروه تیمار با اکسی‌تتراسایکلین افزودن دارو به جیره غذایی موجب کاهش معنی‌دار قطر استخوان فمور گردید ( $p < 0/01$ ). همچنین میزان تیغه‌های استخوانی در تنه استخوان فمور و جمجمه به طور معنی‌داری کاهش یافت ( $p < 0/01$ ). در گروه تیمار با اکسی‌تتراسایکلین، میزان مغز استخوان فمور و جمجمه به طور معنی‌داری افزایش یافت ( $p < 0/01$ ). تاثیر داروی اکسی‌تتراسایکلین بر غضروف استخوان جمجمه، غیرمعنی‌دار بود. در گروه تیمار با اکسی‌تتراسایکلین افزودن دارو به جیره، تاثیر معنی‌داری بر سطوح کلسیم و فسفر خون نداشت. نتایج مطالعه نشان داد که اکسی‌تتراسایکلین میزان جذب کلسیم و فسفر را از مخاط روده کاهش داده و باعث کاهش تراکم توده استخوانی می‌شود.

**کلید واژه‌ها:** اکسی‌تتراسایکلین، استخوان، پارامترهای خون، جوجه‌های گوشتی.

**مقدمه**

آنتی‌بیوتیک‌ها ترکیبات ضد میکروبی می‌باشند که عمدتاً از طریق تخمیر میکروبی و یا به صورت شیمیایی تولید می‌شوند و نقش مهمی را در بهداشت و سلامت انسان و دام ایفا می‌کنند (Simsek *et al.*, 2007). استفاده از ترکیبات آنتی‌بیوتیک به عنوان محرک رشد در جیره طیور به سال‌های اخیر برمی‌گردد که رشد قابل توجهی در هنگام افزودن آنتی‌بیوتیک استرپتومایسین به جیره‌ها مشاهده گردید (Truscott and Al-Sheikhly, 1997). نتایج تحقیقات گسترده نشان داده است که افزودن آنتی‌بیوتیک‌ها به جیره می‌تواند از طریق بهبود در میزان افزایش وزن و ضریب تبدیل خوراک به عنوان محرک رشد عمل کند (Miles *et al.*, 1984). افزودنی‌های آنتی‌بیوتیکی به عنوان محرک رشد و حافظ سلامت دام موجب بهبود میکروفلور روده ماکیان شده و از برخی بیماری‌های روده‌ای ممانعت می‌کنند (Waldrop *et al.*, 1995).

طی تحقیقی که توسط والدروپ و همکاران در سال ۲۰۰۵ در دانشگاه آرکانزاس آمریکا روی ۳۰ قطعه جوجه یک‌روزه نر و ماده نژاد کاب سویه ۵۰۰ به‌منظور بررسی اثرات سطوح ۲ و ۴ گرم بر تن آنتی‌بیوتیک بر عملکرد جوجه‌ها صورت گرفت، مشخص گردید که مصرف آنتی‌بیوتیک موجب افزایش وزن و کاهش مصرف خوراک می‌گردد (Waldrop *et al.*, 2005).

نشان داده شده است که آنتی‌بیوتیک به عنوان یک افزودنی غذایی اثرات سودمندی از طریق بهبود بالانس روده‌ای (Peterson *et al.*, 2003) و بهبود خصوصیات مطلوب لاشه و کارایی اقتصادی در جوجه‌های گوشتی دارد (Denil *et al.*, 2003).

آنتی‌بیوتیک‌ها در غذای جوجه‌های گوشتی برای بهبود راندمان افزایش وزن و ضریب تبدیل غذایی، بهبود وضعیت سلامتی (سمنانی نژاد، ۱۳۹۲)، بهبود کیفیت محصول از قبیل کاهش درصد چربی و افزایش میزان پروتئین در گوشت (Hughes and Heritage, 2002)، پیشگیری از آماس روده‌ای نکروتیک ناشی از عفونت باکتریایی گونه کلسترییدیوم و تنظیم جمعیت میکروارگانیسم‌های روده‌ای و تأثیر بر متابولیسم و عملکرد روده به کار می‌روند (Chapman and Johnson, 2003).

طی مطالعه‌ای به منظور بررسی تأثیر آنتی‌بیوتیک‌ها بر عملکرد جوجه‌های گوشتی، نشان داده شده است که مصرف آنتی‌بیوتیک موجب بهبود کلی عملکرد می‌شود (افشار مازندران و رجب، ۱۳۸۱).

خانواده دارویی تتراسایکلین‌ها، آنتی‌بیوتیک‌های وسیع‌الطیف با ویژگی‌های ضد میکروبی مشابهی هستند که از نظر طیف گسترده‌گی و وضعیت فارماکوکینتیک خود، تا حدودی با هم متفاوت می‌باشند (Boothe, 2012). تتراسایکلین‌ها در بدن با یون‌های کلسیم، منیزیم، آلومینوم، آهن و مس ترکیب و متصل شده و سبب شلخته شدن آن‌ها در بدن به‌ویژه در دستگاه گوارش می‌شوند (Anjum *et al.*, 2005) و به این ترتیب از جذب این املاح ممانعت به عمل می‌آورند (یگانه و صادق، ۱۳۷۸). جهت جلوگیری از این عمل تتراسایکلین‌ها، سولفات سدیم را به میزان ۱۳/۶ کیلو در تن به جیره اضافه می‌کنند (Hashemi and Davoodi, 2011)، تا سولفات سدیم بتواند با کلسیم موجود در روده ترکیب شود و سولفات کلسیم تولید کند که با

عمل موجب کاهش میزان معدنی شدن استخوان‌ها می‌شود (Bevelander et al., 1960).

هدف از این مطالعه بررسی اثرات اکسی‌تتراسایکلین بر میزان کلسیم و فسفر خون و تراکم بافت استخوانی در جوجه‌های گوشتی بود.

### مواد و روش‌ها

برای انجام مطالعه، تعداد ۷۲ قطعه جوجه یک‌روزه نر و ماده سویه راس ۳۰۸ به‌طور تصادفی جداسازی شدند. جوجه‌ها به مدت ۴۲ روز از جیره آزمایشی یکسان و آب به صورت ارائه آزاد استفاده کردند. جوجه‌ها در ۱۲ قفس آزمایشی شماره‌گذاری شده وارد گردیدند، به‌طوری‌که در هر قفس، شش قطعه جوجه وجود داشت. قبل از شروع مطالعه، سالن و قفس‌های مورد استفاده شستشو و ضدعفونی شدند و برای تنظیم نور، از لامپ‌های ۱۰۰ واتی به تعداد مناسب استفاده شد. جیره‌های آزمایشی توسط برنامه نرم‌افزاری UFFDA بر اساس توصیه‌های انجمن تحقیقات ملی آمریکا (NRC, 1994) برای جوجه‌ها تنظیم گردیدند. جیره‌ها از نظر انرژی و پروتئین به‌طور یکسان محاسبه و تهیه شدند (جدول ۱). اندازه ذرات خوراک با توجه به سن جوجه‌ها به وسیله غربال مناسب آسیاب، تنظیم شد. در طول دوره پرورش در گروه تیمار، اکسی‌تتراسایکلین ۵۰٪ به میزان ۳ گرم در هر کیلوگرم از جیره پایه افزوده شد. جدول ۱ ترکیب مواد خوراکی و مواد مغذی جیره‌ها را نشان می‌دهد.

تتراسایکلین‌ها ترکیب نمی‌گردند (Ashayerizadeh et al., 2009).

آنتی‌بیوتیک‌ها، نیاز به پروتئین و برخی از ویتامین‌ها و مواد معدنی را در جیره تغییر می‌دهند. آن‌ها با اسیدی‌تر کردن محیط روده موجب بهبود جذب کلسیم و فسفر و افزایش قابلیت استفاده از آن‌ها در سطح سلولی شده و به تبع آن موجب تحریک رشد استخوان می‌شوند (Duwa et al., 2013).

اکسی‌تتراسایکلین به‌طور گسترده در بدن، به‌ویژه کبد، کلیه و استخوان و دندان‌ها انباشته می‌شود (Salehzadeh et al., 2006). تتراسایکلین‌ها می‌توانند کلسیم را در دندان و استخوان‌ها شلاته کنند (Yeo and Kim, 1997). آن‌ها در چنین ساختارهایی وارد شده و رسوب کلسیم را مهار می‌کنند (مانند فشردگی مینای دندان) و باعث زردی سپس قهوه‌ای شدن دندان و استخوان‌ها می‌شوند (Saxen, 1966a). هم‌چنین اکسی‌تتراسایکلین در غلظت‌های خیلی بالا باعث اختلال در التیام استخوان‌های شکسته می‌شود (Boothe, 2012). به عبارت دیگر دزهای بالای اکسی‌تتراسایکلین به دلیل تمایل کلسیم به ایجاد شلاته‌های کلسیمی، ممکن است ضمن پیوند با کلسیم (Saxen, 1966b)، در استخوان‌های در حال رشد رسوب کرده، مانع کلسیمی شدن استخوان‌ها (Osteocalcification) و دندان‌ها (Bevelander and Cohan, 1962) و به دنبال آن زرد یا قهوه‌ای شدن رنگدانه‌های استخوان یا دندان شود. این

جدول ۱- ترکیب مواد غذایی و مواد مغذی جیره

مواد خوراکی		واحد		۱-۳ هفتگی		۴-۶ هفتگی	
				تیمار	شاهد	تیمار	شاهد
ذرت		درصد		۵۳/۲۸	۵۳/۲۸	۶۰/۵۷	۶۰/۵۷
کنجاله سویا		درصد		۳۸/۸۴	۳۸/۸۴	۳۱/۸۳	۳۱/۸۳
روغن سویا		درصد		۴/۱۳	۴/۱۳	۴/۲	۴/۲
کربنات کلسیم		درصد		۰	۰/۸۷	۰/۵۵	۱/۱۶
پودر پوسته صدف		درصد		۱/۲۶	۰/۲۳	۰/۷	۰
دی کلسیم فسفات		درصد		۱/۴۴	۱/۴۴	۱/۰۶	۱/۰۵
نمک		درصد		۰/۴	۰/۳۹	۰/۳	۰/۳
مکمل معدنی*		درصد		۰/۲۵	۰/۲۵	۰/۲۵	۰/۲۵
مکمل ویتامینی**		درصد		۰/۲۵	۰/۲۵	۰/۲۵	۰/۲۵
آنتی‌بیوتیک تتراسایکلین		درصد		۰	۰/۳	۰/۳	۰
دی-ال-متیونین		درصد		۰/۱۵	۰/۱۵	۰/۰۶	۰/۰۶
Hcl-لیزین		درصد		۰	۰	۰/۰۲	۰
جمع کل		درصد		۱۰۰	۱۰۰	۱۰۰	۱۰۰

## آنالیز مواد مغذی

انرژی قابل متابولیسم		کیلوکالری بر کیلوگرم			
۳۰۰۰	۳۰۰۰	۲۹۲۰	۲۹۲۰	۳۰۰۰	۳۰۰۰
۱۸/۷۵	۱۸/۷۵	۲۱/۲	۲۱/۲	۱۸/۷۵	۱۸/۷۵
۰/۸۴	۰/۸۴	۰/۹۲	۰/۹۲	۰/۸۴	۰/۸۴
۰/۳۳	۰/۳۳	۰/۴۱	۰/۴۱	۰/۳۳	۰/۳۳
۱/۰۶	۱/۰۶	۱/۲۵	۱/۲۵	۱/۰۶	۱/۰۶
۰/۳۷	۰/۳۷	۰/۴۹	۰/۴۹	۰/۳۷	۰/۳۷
۰/۶۷	۰/۶۷	۰/۸۳	۰/۸۳	۰/۶۷	۰/۶۷

\* هر کیلوگرم مکمل معدنی حاوی ۱۲۰ میلی‌گرم منگنز، ۸۰ میلی‌گرم روی، ۹۰ میلی‌گرم آهن، ۱۵ میلی‌گرم مس، ۱/۶ میلی‌گرم ید، ۰/۵ میلی‌گرم سلنیوم و ۰/۶ میلی‌گرم کبالت می‌باشد.  
 \*\* هر کیلوگرم مکمل ویتامینی حاوی ۹۰۰۰ واحد بین‌المللی ویتامین A، ۲۰۰۰ واحد بین‌المللی کوله‌کلسیفرول، ۱۸ واحد بین‌المللی ویتامین E، ۴ میلی‌گرم ویتامین K3، ۰/۱۵ میلی‌گرم ویتامین B12، ۰/۱۵ میلی‌گرم بیوتین، ۱ میلی‌گرم فولاسین، ۳۰ میلی‌گرم نیاسین، ۲۵ میلی‌گرم پانتوتینیک اسید، ۲/۹ میلی‌گرم پیریدوکسین، ۶/۶ میلی‌گرم ربوفلاوین، ۱/۸ میلی‌گرم تیامین می‌باشد.

ویژگی‌های مورد ارزیابی  
بررسی بافت استخوانی

انتخاب و بعد از کشتار جهت تهیه مقاطع بافتی به آزمایشگاه بافت‌شناسی دانشکده دامپزشکی دانشگاه آزاد اسلامی واحد تبریز ارجاع داده شدند. مقاطع بافتی از دو نوع استخوان متراکم (فمور) و استخوان اسفنجی

جهت بررسی بافت استخوانی (فشرده و اسفنجی) در آخر دوره پرورش از هر تکرار چهار قطعه جوجه

S2100، ساخت کشور انگلیس) توسط کیت فسفر پلاس کمپانی زیست شیمی به شماره ۵۱۶-۱۱ و کلسیم به‌روش o-Cresolphthalein Complexone (cpc) توسط کیت کلسیم پلاس کمپانی زیست شیمی به شماره کاتولوگ ۱۱-۵۰۶ اندازه‌گیری شد.

### تحلیل آماری داده‌ها

آزمایش در قالب طرح کاملاً تصادفی با ۲ تیمار در ۶ تکرار اجرا شد. مدل آماری طرح به‌صورت رابطه زیر است:

$$Y_{ij} = \mu + t_i + e_{ij}$$

$Y_{ij}$  = مقدار عددی هر مشاهده در آزمایش

$\mu$  = میانگین کل جامعه‌ای که از طریق نمونه‌ها با فرض اولیه مورد بررسی قرار می‌گیرد.

$t_i$  = اثر i مین تیمار

$e_{ij}$  = اثر خطای نمونه‌برداری (خطای آزمایش)

پس از انجام تست نرمال بودن داده‌ها، داده‌های نرمال در قالب طرح آزمایشی کاملاً تصادفی با استفاده از نرم‌افزار آماری SAS (نسخه ۹/۱) مورد تحلیل آماری قرار گرفت. با توجه به اینکه تنها دو تیمار آزمایشی وجود داشت، مقایسه میانگین با استفاده از آزمون‌های چند دامنه‌ای دانکن صورت نگرفت و معنی‌دار بودن واریانس، نشانگر تفاوت‌ها نیز بود ( $p < 0/05$ ).

### یافته‌ها

#### تاثیر اکسی‌تتراسایکلین جیره بر صفات استخوانی

تاثیر تیمارهای آزمایشی بر قطر بدنه استخوان معنی‌دار بود طوری که، افزودن اکسی‌تتراسایکلین به جیره موجب کاهش قطر استخوان فمور گردید ( $p < 0/01$ ). تاثیر اکسی‌تتراسایکلین بر مغز استخوان و تراکول‌ها هم در استخوان فمور و هم در استخوان جمجمه معنی‌دار

(استخوان‌های جمجمه) با رنگ‌آمیزی معمول هماتوکسیلین-اٹوزین مورد بررسی قرار گرفتند.

برای ارزیابی هیستومورفومتری دو فاکتور مد نظر قرار گرفت:

۱- با استفاده از عدسی مدرج، قطر دیواره استخوان فمور (از ناحیه ضریع تا آندوست) با درشت‌نمایی  $4\times$  و در ده نقطه از دیواره دیافیز مورد اندازه‌گیری قرار گرفت و میانگین آن محاسبه شد.

۲- با استفاده از عدسی مشبک مدل نیکسون و اندازه‌گیری خطی از طریق خطوط مشبک متقاطع که از ۱۰۰ خانه مربعی تشکیل شده، درصد دو بخش استخوان فمور (مغز استخوان و تیغه‌های استخوانی) و سه بخش استخوان جمجمه (مغز استخوان، غضروف و بافت استخوان) با درشت‌نمایی  $40\times$  مورد اندازه‌گیری قرار گرفت.

#### بررسی فراسنجه‌های خونی

در پایان دوره مطالعه، از هر قفس تعداد ۲ قطعه پرنده نر و ۲ قطعه پرنده ماده (به‌صورت مخلوط در یک قفس) که نزدیک به میانگین وزنی آن قفس بودند، انتخاب و از طریق ورید زیر بال خون‌گیری شدند. بدین ترتیب که با استفاده از سرنگ‌های ۵ میلی‌لیتری عمل خون‌گیری به میزان یک میلی‌لیتر از طریق ورید بال انجام گرفت و خون اخذ شده در درون لوله‌های آزمایشی هپارینه ریخته شده و بلافاصله به آزمایشگاه تشخیص طبی دامپزشکی دانشگاه آزاد اسلامی واحد تبریز انتقال یافتند تا مقادیر سرمی کلسیم و فسفر نمونه‌ها مورد سنجش قرار گیرند.

قابل ذکر می‌باشد مقادیر فسفر خون توسط دستگاه اتوانالایزر به‌روش اسپکتوفتومتری (Biowave مدل

( $p < 0.01$ )، اما تأثیر آن بر غضروف استخوان جمجمه غیرمعنی‌دار بود به این صورت که، با افزودن اکسی‌تتراسایکلین به جیره میزان مغز استخوان افزایش ولی مقدار تراکول‌ها کاهش یافت (جدول ۲).

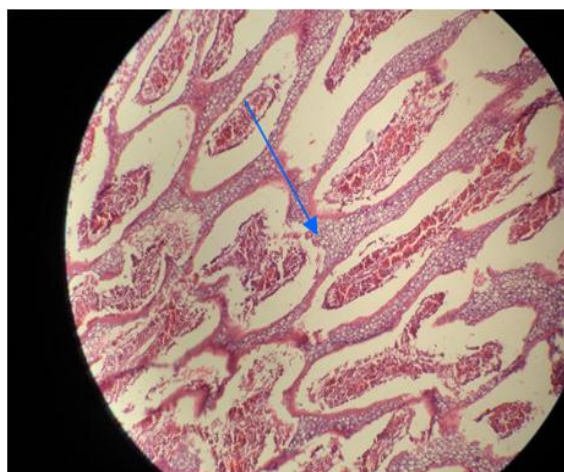
جدول ۲- مقایسه میانگین اجزای بافتی در مقطع استخوان فمور و جمجمه

گروه	قطر بدنه استخوان فمور (میکرومتر)	درصد بافت‌های مختلف مقطع استخوان فمور			درصد بافت‌های مختلف مقطع استخوان جمجمه	
		مغز استخوان	تراکول	مغز استخوان	تراکول	غضروف
شاهد	۳۸/۵۸ <sup>a</sup>	۲۲/۵۸ <sup>a</sup>	۷۷/۴۲ <sup>a</sup>	۳۷/۴۹ <sup>a</sup>	۱۹/۰۹ <sup>a</sup>	۴۳/۴۲ <sup>a</sup>
تیمار	۲۷/۹۶ <sup>b</sup>	۲۸/۶۸ <sup>b</sup>	۷۱/۳۲ <sup>b</sup>	۴۴/۱۴ <sup>b</sup>	۱۰/۵۴ <sup>b</sup>	۴۵/۳۳ <sup>a</sup>
SEM	۰/۹۰۵	۱/۵۵	۱/۴۹۸	۱/۵۶۲	۰/۸۹۱	۰/۲۷۹
P-value	۰/۰۰۱۲	۰/۰۰۸۱	۰/۰۰۴۳	۰/۰۰۴۲	۰/۰۰۰۹	۰/۱۷۷۲

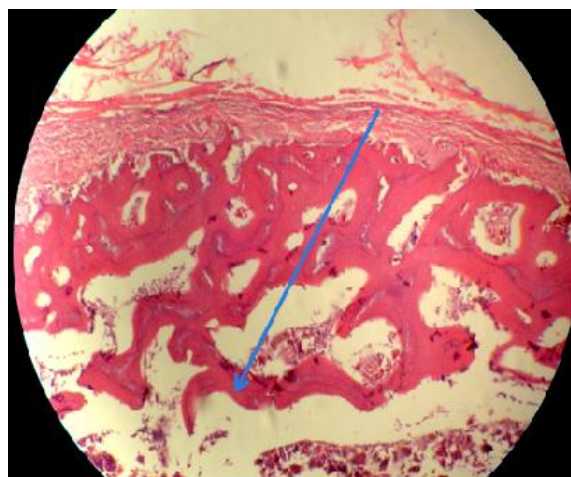
ab: میانگین‌های هر ستون با حروف غیرمشترک دارای اختلاف معنی‌دار می‌باشند ( $p < 0.05$ ).

جمجمه در گروه شاهد با بافت متراکم (شکل ۳) و در گروه تیمار با بافت غیرمتراکم (شکل ۴) مشخص گردید.

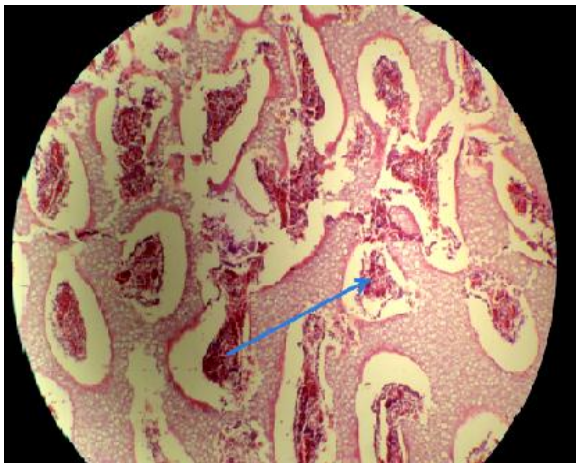
در مطالعات ریزبینی مقطع استخوان فمور، در گروه شاهد قسمت دیافیز فمور با تراکم استخوانی بیشتر (شکل ۱) و در گروه تیمار با تراکم استخوانی کمتر (شکل ۲) مشاهده شد. به طور مشابه، مقطع استخوان



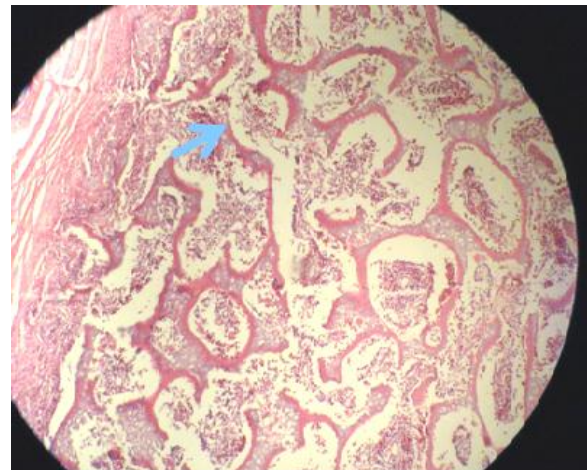
شکل ۲- نمای ریزبینی از مقطع استخوان فمور گروه تیمار با تراکم استخوانی کمتر. علامت پیکان کاهش تراکم بافت استخوانی و کاهش قطر بدنه استخوان فمور را نشان می‌دهد (رنگ آمیزی هماتوکسیلین-ئوزین، درشت‌نمایی  $\times 40$ ).



شکل ۱- نمای ریزبینی از مقطع استخوان فمور گروه شاهد با تراکم استخوانی بیشتر. علامت پیکان افزایش تراکم بافت استخوانی و افزایش قطر بدنه استخوان فمور را نشان می‌دهد (رنگ آمیزی هماتوکسیلین-ئوزین، درشت‌نمایی  $\times 40$ ).



شکل ۴- نمای ریزیینی از مقطع استخوان جمجمه گروه تیمار با تراکم استخوانی کمتر. علامت پیکان کاهش تراکم بافت استخوانی و کاهش قطر بدنه استخوان جمجمه را نشان می‌دهد (رنگ‌آمیزی هماتوکسیلین-اُتوزین، درشت‌نمایی  $\times 40$ ).



شکل ۳- نمای ریزیینی از مقطع استخوان جمجمه گروه شاهد با تراکم استخوانی بیشتر. علامت پیکان افزایش تراکم بافت استخوانی و افزایش قطر بدنه استخوان جمجمه را نشان می‌دهد (رنگ‌آمیزی هماتوکسیلین-اُتوزین، درشت‌نمایی  $\times 40$ ).

جیره، تاثیر معنی‌داری بر سطوح کلسیم و فسفر خون نداشته است.

**تاثیر اکسی‌تتراسایکلین جیره بر فراسنجه‌های خونی**  
مقایسه میانگین سطوح کلسیم و فسفر خون جوجه‌ها در جدول ۳ آمده است. مقایسه میانگین داده‌ها نشان داد که افزودن اکسی‌تتراسایکلین به

جدول ۳- مقایسه میانگین سطوح کلسیم و فسفر خون (میلی‌گرم بر دسی‌لیتر)

تیمار	کلسیم	فسفر
شاهد	۹/۹۴	۴/۷۱
تیمار	۱۰/۳۴	۴/۶۱
SEM	۰/۱۰۶	۰/۰۵۴
<i>p</i> -value	۰/۶۰۳۴	۰/۷۸۶۷

استخوان‌های فمور و جمجمه شد ولی تاثیری بر نسبت غضروف استخوان جمجمه و سطوح کلسیم و فسفر خون نداشت.

### بحث و نتیجه‌گیری

در بررسی حاضر افزودن اکسی‌تتراسایکلین به جیره جوجه‌های گوشتی موجب کاهش قطر بدنه استخوان فمور و افزایش نسبت مغز استخوان به تراکول در

تتراسایکلین به آب، تاثیر معنی‌داری بر مصرف آب ندارد، اما موجب بهبود وزن بدن در هفته پنجم شد. با این حال تاثیر بر افزایش وزن در هفته‌های ۴ و ۶ نداشت، هرچند افزایش وزن جوجه‌ها در موقعی که زمان تغذیه با تتراسایکلین تنها به مدت ۴ هفته بود، بهتر شد (Lott et al., 1993).

در مطالعه‌ای که توسط پیترسون و همکاران در سال ۱۹۹۱ به منظور بررسی اثر تتراسایکلین هیدروکلراید (۵۵ میلی‌گرم به ازای هر کیلوگرم وزن زنده در روز) و اکسی‌تتراسایکلین هیدروکلراید (۳۲ میلی‌گرم به ازای هر کیلوگرم وزن زنده در روز) بر تلفات جوجه‌های گوشتی صورت گرفت، نشان داده شد ماندگاری جوجه‌ها در هر دو تیمار نسبت به گروه شاهد بهتر بود (Peterson and Carpenter, 1991)، اما تفاوت معنی‌داری بین دو نوع تتراسایکلین مورد استفاده مشاهده نشد. همچنین ایشان نشان دادند که تیمارهای آزمایشی تفاوت معنی‌داری با گروه شاهد در مورد صفات عملکردی ندارند اما، به دلیل کاهش تلفات در اثر تیمارها، میزان مرغ زنده‌ای که روانه بازار می‌شود و به دنبال آن درآمدزایی مرغداری، حدود ۱/۵-۱ درصد افزایش می‌یابد (مدیر صناعی و همکاران، ۱۳۸۱).

ال انکاری و حمیدا در سال ۱۹۹۶ نشان دادند که افزودن ۰/۰۵ گرم بر کیلوگرم اکسی‌تتراسایکلین به جیره جوجه‌های گوشتی، فعالیت ماکروفاژی بدن را نسبت به گروه شاهد افزایش داده و موجب کاهش معنی‌دار تعداد کل لکوسیت‌ها، لمفوسیت‌ها و اندازه بورس فابریسیوس و تیموس می‌شود، اما تاثیر بر وزن بدن و وزن طحال ندارد (Al-Ankari and Homeida, 1996).

اکسی‌تتراسایکلین به دلیل تمایل به تشکیل شلاته‌های کلسیمی، به صورت گسترده و برگشت‌ناپذیر در بدن به ویژه در کبد، کلیه، استخوان و دندان‌ها رسوب کرده و مانع ترسیب کلسیم و فسفر در استخوان‌ها و دندان‌ها شده و از این رو بافت استخوانی در مقطع عرضی به صورت غیرمتراکم و یا متخلخل دیده می‌شود (Boothe, 2012). از سوی دیگر دو وا و همکاران در سال ۲۰۱۳ نشان دادند که برخی آنتی‌بیوتیک‌ها با تغییر در میزان pH روده و اسیدی‌تر کردن محیط آن موجب افزایش فعالیت میکروفلور روده در برخی موارد مثل لاکتوباسیل‌ها گشته و باعث بهبود جذب کلسیم و فسفر و افزایش قابلیت استفاده از آن‌ها در سطح سلولی شده و به تبع آن موجب تحریک رشد استخوان می‌شوند. این یافته مشابه نتایج حاصل از تحقیقات بوت در سال ۲۰۱۲ (Boothe, 2012) و شلایی و همکاران در سال ۱۳۹۲ بود (شلایی و همکاران، ۱۳۹۲).

در مطالعه‌ای که توسط تالابی و همکاران در سال ۲۰۱۳ و فرشیلد و همکاران در سال ۲۰۰۵ صورت گرفت نشان داده شد که افزودن ۰/۰۵ گرم بر کیلوگرم تتراسایکلین به جیره تاثیر معنی‌داری بر وزن بدن، مصرف خوراک، مصرف آب و ضریب تبدیل غذایی جوجه‌ها ندارد (Talabi et al., 2013)، هرچند افزایش وزن جوجه‌ها در موقعی که زمان تغذیه با تتراسایکلین تنها به مدت ۴ هفته بود، بهتر شد (Fairchild et al., 2005).

در مطالعه‌ای که توسط لات و همکاران در سال ۱۹۹۳ به منظور بررسی اثرات تتراسایکلین در آب آشامیدنی به عنوان محرک رشد بر عملکرد جوجه‌های گوشتی صورت گرفت، نشان داده شد که افزودن



پاراتورمون از غده پاراتیروئید و برداشت این عناصر از سطح استخوان‌ها در سطح تعادل باقی می‌ماند. در مواردی که اکسی‌تتراسایکلین در دزهای بالاتر به‌ویژه در شرایطی که به شکل تزریق وریدی و عضلانی استفاده می‌شود، میزان هورمون پاراتورمون مترشحه نمی‌تواند تمام مقادیر مورد احتیاج بدن را از استخوان‌ها برداشت کند، در نتیجه میزان کلسیم و فسفر خون کاهش پیدا می‌کند. ولی در موارد استفاده به شکل خوراکی و با دز معمول و توصیه شده، به خاطر کاهش میزان جذب دارو در روش آشامیدنی و از طرفی دیگر به خاطر پایین بودن دز مورد استفاده در مقایسه با روش تزریق داخل عضلانی و وریدی، میزان برداشت کلسیم و فسفر توسط هورمون پاراتورمون از استخوان‌ها می‌تواند میزان کمبود این دو عنصر را به خاطر کاهش جذب از روده جبران کند ولی به دلیل کاهش میزان جذب روده‌ای کلسیم و فسفر از روده و همچنین برداشت این دو یون توسط هورمون پاراتورمون از استخوان‌ها، میزان تراکم استخوانی کاهش می‌یابد. به نظر می‌رسد اکسی-تتراسایکلین با شلاته کردن یون‌های کلسیم و به دنبال آن دیگر مواد غذایی متصل به منابع کلسیمی، باعث کاهش جذب روده‌ای آنها می‌شود. از این رو توصیه می‌گردد جهت جلوگیری از شلاته شدن یون کلسیم، از ترکیباتی مثل سولفات دوسود همراه با اکسی-تتراسایکلین استفاده شود.

خادم و همکاران در سال ۲۰۱۴ نشان دادند که جوجه های تغذیه شده با اکسی‌تتراسایکلین وزن بدن و مصرف خوراک بالاتر و ضریب تبدیل غذایی بهتری نسبت به گروه شاهد داشتند، اما تاثیری بر چربی شکمی مشاهده نشد (Khadem *et al.*, 2014).

در مطالعه‌ای که توسط شیخ احمدی و نیولند در خصوص بررسی تاثیر آنتی‌بیوتیک اکسی‌تتراسایکلین (۲۰۰ میلی‌گرم در کیلوگرم) بر عملکرد جوجه‌های گوشتی نر سویه‌ی راس ۳۰۸ تا سن ۲۱ روزگی صورت گرفت، نشان داده شد که اکسی‌تتراسایکلین توانایی بهبود عملکرد جوجه‌های گوشتی را از طریق افزایش وزن و کاهش ضریب تبدیل غذایی دارد (شیخ احمدی و نیولند، ۱۳۹۱).

یافته‌های حاصل در مورد میزان سطوح سرمی کلسیم و فسفر خون مغایر با نتایج حاصل از تحقیق حاجی کلائی و همکاران در سال ۲۰۱۲ بود، به طوری که ایشان ثابت کردند تزریق وریدی و عضلانی اکسی‌تتراسایکلین در گاو موجب کاهش سطوح کل کلسیم، کلسیم یونیزه، فسفر و منیزیم در خون می‌شود (Hajikolahi *et al.*, 2004). همچنین در خصوص تاثیر غیرمعنی دار اکسی-تتراسایکلین بر سطوح کلسیم و فسفر خون می‌توان بیان کرد که مقدار مورد استفاده اکسی‌تتراسایکلین جهت تاثیر بر سطوح کلسیم و فسفر خون، پایین بوده است به طوری که، میزان کلسیم و فسفر خون با ترشح هورمون

## منابع

- افشار مازندران، ن. و رجب، ا. (۱۳۸۱). تجویز صحیح آنتی‌بیوتیک‌ها در درمان بیماری‌های طیور. چاپ اول، انتشارات نوربخش، تهران، ایران، صفحات: ۵۴-۴۲.
- سمنانی نژاد، ح. (۱۳۹۲). آنتی‌بیوتیک و پروبیوتیک دو رقیب تغذیه‌ای در تغذیه‌ی جوجه‌های گوشتی. مجله علوم مرغداری و دامپرووری، سال اول، دوره ۲۷، شماره ۵، صفحات: ۱۳-۱۱.
- شلایی، م.، حسینی، س.م. و افضل‌ی، ن. (۱۳۹۲). بررسی خصوصیات دستگاه گوارش و مورفولوژی روده باریک جوجه‌های گوشتی تغذیه شده با مکمل‌های مختلف (آنتی‌بیوتیک، اسیدهای آلی، پروبیوتیک و پری‌بیوتیک) تحت شرایط تنش حرارتی. پایان‌نامه کارشناسی ارشد، دانشکده کشاورزی، دانشگاه بیرجند، بیرجند، ایران، صفحات: ۶۹-۴۵.
- شیخ احمدی، ا. و نایولد، ت. (۱۳۹۱). مقایسه تاثیر عصاره زردچوبه جاوه‌ای و آنتی‌بیوتیک اکسی‌تتراسایکلین بر عملکرد جوجه‌های گوشتی. پنجمین کنگره علوم دامی ایران، اصفهان، ایران، صفحات: ۵۲-۴۱.
- مدیر صانعی، م.، کیایی، م. و فرخوی، م. (۱۳۸۱). مقایسه‌ی اثر افزودن آنتی‌بیوتیک و پروبیوتیک به عنوان محرک رشد به جیره‌ی غذایی بر عملکرد تولیدی جوجه‌های گوشتی. مجله‌ی دانشکده دامپزشکی دانشگاه تهران، دوره ۵۷، شماره ۱، صفحات: ۱۶-۱۳.
- یگانی، م. و صادق، ن. (۱۳۸۷). عوامل محرک رشد در دام و طیور. چاپ اول، مرکز نشر سپه، تهران، ایران، صفحات: ۵۹-۲۶.
- Al-Ankari, A.S. and Homeida, A.M. (1996). Effect of antibacterial growth promoters on the immune system of broiler chicks. *Veterinary Immunology and Immunopathology*, 53(3-4): 277-283.
- Anjum, M.I., Khan, A.G., Azim, A. and Afzal, M. (2005). Effect of dietary supplementation of multi-strain probiotic on broiler growth performance. *Pakistan Veterinary Journal*, 25(1): 25-29.
- Ashayerizadeh, A., Dabiri, N., Ashayerizadeh, O., Mirzadeh, K.H., Roshanfekar, H. and Mamooee, M. (2009). Effect of dietary antibiotic, probiotic and prebiotic as growth promoters, on growth performance, carcass characteristics and hematological indices of broiler chickens. *Pakistan Journal of Biology Science*, 12(1): 52-57.
- Bevelander, G. and Cohlan, S.Q. (1962). The effect on the rat fetus of transplacental acquired tetracycline. *Biologia Neonat Journal*, 4: 365-70.
- Bevelander, G., Goldberg, L. and Nakahara, H. (1960). The effect of tetracycline on the skeletal development in the larval sand dollar (*Echinarrhynchus parma*). *Archives of Oral Biology*, 2: 127-130.
- Boothe, D.M. (2012). Tetracyclines. In: *The Merck Veterinary Manual*. 11th ed., Whitehouse Station, Merck Company, pp: 820-831.
- Chapman, H.D. and Johnson, Z.B. (2003). Use of antibiotic and roxarsone in broiler chickens in the USA: analysis for the years 1995 to 2000. *Poultry Science Journal*, 81: 356-364.
- Denli, M., Okan, F. and Celic, K. (2003). Effect of dietary probiotic, organic acid and antibiotic supplementation to diets on broiler performance and carcass yield. *Pakistan Journal of Nutrition*, 2 (2): 89-91.
- Duwa, H., Kwari, I.D., Saleh, B. and Amaza, B. (2013). The influence of oxytetracycline and vita-stress supplement on the productive performance of broiler chickens in the semi-arid zone of Nigeria. *Journal of Agriculture and Veterinary Science*, 2(6): 40-44

- Fairchild, A.S., Smith, J., Smith, L., Idris, U., Lu, J., Sanchez, S., *et al.* (2005). Effects of orally administered tetracycline on the intestinal community structure of chickens and on the determinant carriage by commensal bacteria and campylobacter jejuni. *Applied Environmental Microbiology*, 18: 5865-5872.
- Hajikolai, M.R., Masoudi, A.R., Najafzadeh, H., Rasooli A. and Razi Jalali, M. (2012). Effect of intravenous (IV) and intramuscular (IM) injection of oxytetracycline on serum calcium, phosphorous and magnesium in cattle. *Global Veterinaria*, 8(4): 328-332.
- Hashemi, S.R. and Davoodi, H. (2011). Herbal plants and their derivatives as growth and health promoters in animal nutrition. *Veterinary Research Communications*, 35(2): 169-180.
- Hughes, P. and Heritage, J. (2002). Antibiotic growth promoter food animals. Food and Agricultural Organization (FAO), pp: 256-262.
- Khadem, A., Soler, L., Everaert, N. and Niewold, A. (2014). Growth promotion in broilers by both oxytetracycline and *Macleaya cordata* extract is based on their anti-inflammatory properties. *British Journal of Nutrition*, 112(7): 1110-1118.
- Lott, B.D., Branton, S.L. and May, J.D. (1993). The Effect of Oxytetracycline on Water consumption of Broilers. *Applied Poultry Science Journal*, 95(3): 23-27.
- Miles, R.D., Janky, D.M. and Harms, R.H. (1984). Virginiamycin and broiler performance. *Poultry Science Journal*, 63(3): 1218-1221.
- Patterson, J.A. and Burkholder, K.M. (2003). Application of prebiotics and probiotics in poultry production. *Poultry Science Journal*, 82(2): 627-631.
- Peterson, R.A., Carpenter, G.H., Jones, W.T. and Kula, J. A. (1991). Effect of tetracycline hydrochloride and oxytetracycline hydrochloride given via drinking water on early mortality of broiler chicks from twenty-eight-week-old dams. *Poultry Science*, 70(4): 1040-1042.
- Salehzadeh, F., Madani, R., Salehzadeh, A., Rokni, N. and Golchinefar, F. (2006). Oxytetracycline residue in chicken tissues from Tehran slaughterhouses in Iran. *Pakistan Journal of Nutrition*, 5(4): 377-381.
- Saxen, L. (1966a). Drug-induced teratogenesis in vitro: Inhibition of calcification by different tetracyclines. *Science*, 153(4): 1384-1387.
- Saxen, L. (1966b). Effect of tetracycline on osteogenesis in vitro. *Journal of Experimental Zoology*, 162(3): 269-294.
- Simsek, V.G., Ciftci, M., Dalkilic, B., Guler T. and Eptas, O.N. (2007). The effects of dietary antibiotic and anise oil supplementation on body weight, carcass characteristics and organoleptic analysis of meat in broilers. *Revue de Medicne Veterinary*, 58(10): 514-518.
- Talabi, A.O., Oyekunle, M.A., Adebayo L.A. and Apata, S.E. (2013). Effect of regimes of dietary oxytetracycline on the performance of broiler chicken. *Afric. Journal of Livestock Extension*. 11(5): 152-159.
- Truscott, R.B. and Al-Sheikhly, F. (1997). The production and treatment of necrotic enteritis in broilers. *American Journal of Veterinary Research*, 38(4): 857-861.
- Waldroup, A., Kaniawati, S. and Mauromoustakos, A. (1995). Performance characteristics and microbiological aspects of broiler fed diets supplemented with organic acids. *Journal of Food Protection*, 58(1): 482-489.
- Waldroup P.W., Yan, F., Keen, C.A. and Zhang, K.Y. (2005). Antibiotics may still have use in broiler production. *Feed Stuffs*, 4(1): 28-33.
- Yeo, J. and Kim, K.I. (1997). Effect of feeding diets containing an antibiotic, a probiotic, or yucca extract on growth and intestinal urease activity in broiler chicks. *Poultry Science*, 76(2): 381-385.



## The effect of oxytetracycline on the amount of calcium and phosphorus of blood and density of bone tissue in broiler chickens

Norouzi, A.<sup>1</sup>, Zakeri, A.<sup>2\*</sup>, Safavi, I.<sup>3</sup>

1- Graduate of Animal Nutrition, Tabriz Branch, Islamic Azad University, Tabriz, Iran.

2- Assistant Professor, Department of Animal Science, Tabriz Branch, Islamic Azad University, Tabriz, Iran.

3- Assistant Professor, Department of Basic Science, Tabriz Branch, Islamic Azad University, Tabriz, Iran.

\*Corresponding authors email: zakeri@iaut.ac.ir

(Received: 2015/10/19 Accepted: 2016/1/30)

### Abstract

This study was designed to investigate the effects of oxytetracycline on the amount of calcium and phosphorus of blood and bone tissue density in broiler chickens. For this purpose, 72 day-old Ross chicks of, 308 strain in a completely randomized design in two groups: the control group (without dietary antibiotic) and the treatment group (with a diet containing oxytetracycline 50%, 3 gr per kg of diet) with 6 replicates in the same environmental conditions and management were studied for 42 days. In this experiment, the diameter of femoral shaft and ratio of various tissues of the femur and skull were studied. Blood parameters included calcium and phosphorus. In the group treated with oxytetracycline, femur shaft diameter was significantly decreased with the addition of drug to diet ( $p < 0.01$ ). Also the trabeculae in the femur shaft and skull significantly decreased ( $p < 0.01$ ). In the group treated with oxytetracycline, the bone marrow of femur and skull significantly increased ( $p < 0.01$ ). The effect of oxytetracycline on cartilage of skull was no significant. The addition of oxytetracycline, to diet had no significant effect on calcium and phosphorus of blood. The results showed that oxytetracycline reduced absorption of calcium and phosphorus from the intestine and reduced bone density.

**Key words:** Oxytetracycline, Bone, Blood parameters, Broiler chickens.